

Otalgie par le médecin de premier recours

Dr Frédéric Heymans

Spécialiste FMH en ORL

Chirurgie cervico-faciale

Rhinologie

Glandes salivaires



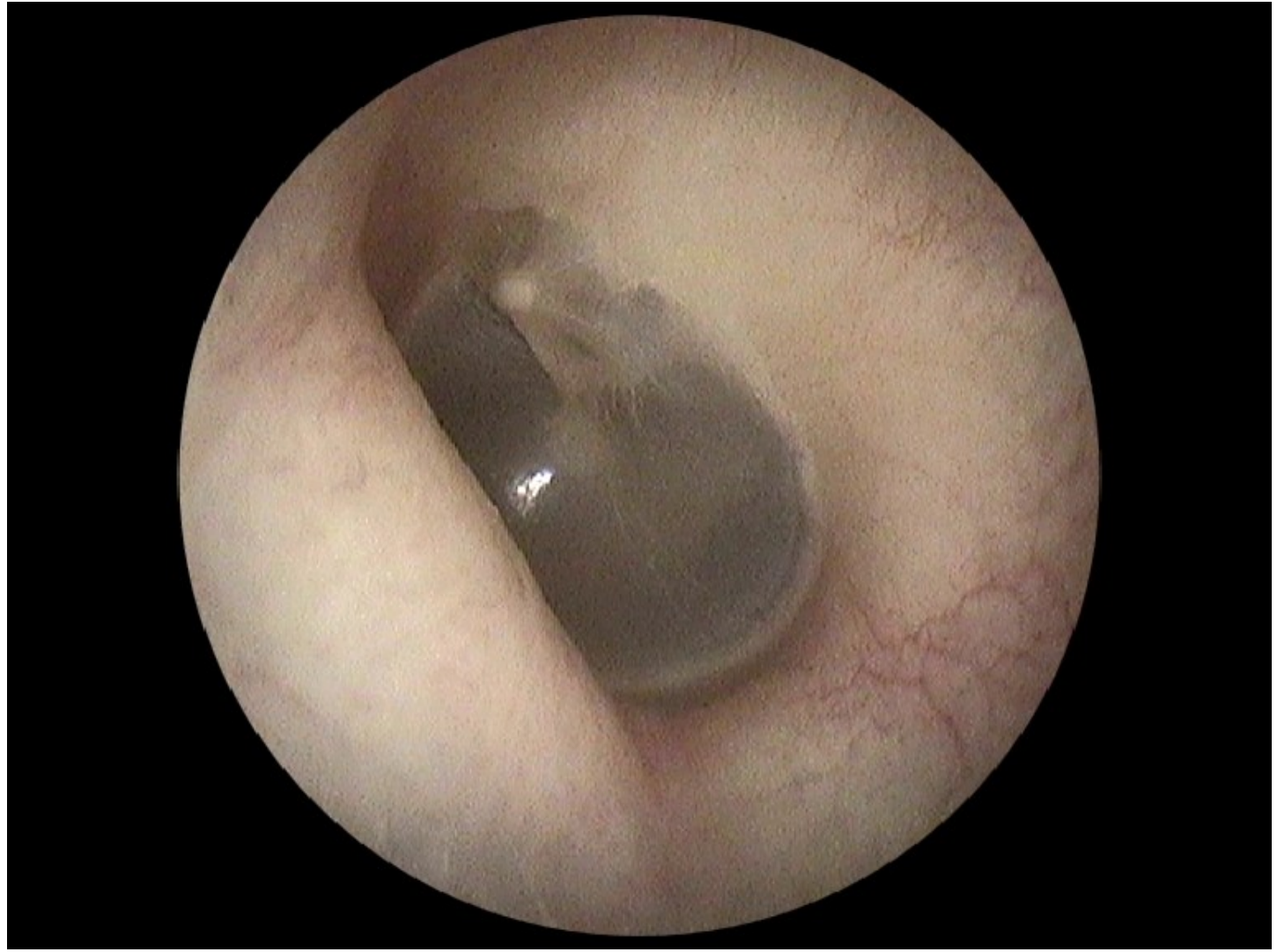
Diagnostics

- OEA
 - Du baigneur
 - Sur bouchon de cerumen
 - Eczema
 - Myringite bulleuse (« otite grippale »)
 - Zona otique
- OMA
 - Simple
 - Compliquée
- Barotraumatisme
- Traumatisme externe
- OMC
 - Réchauffée
 - Cholestéatome
- Dysfonction de l'ATM
- Otalgie réflexe

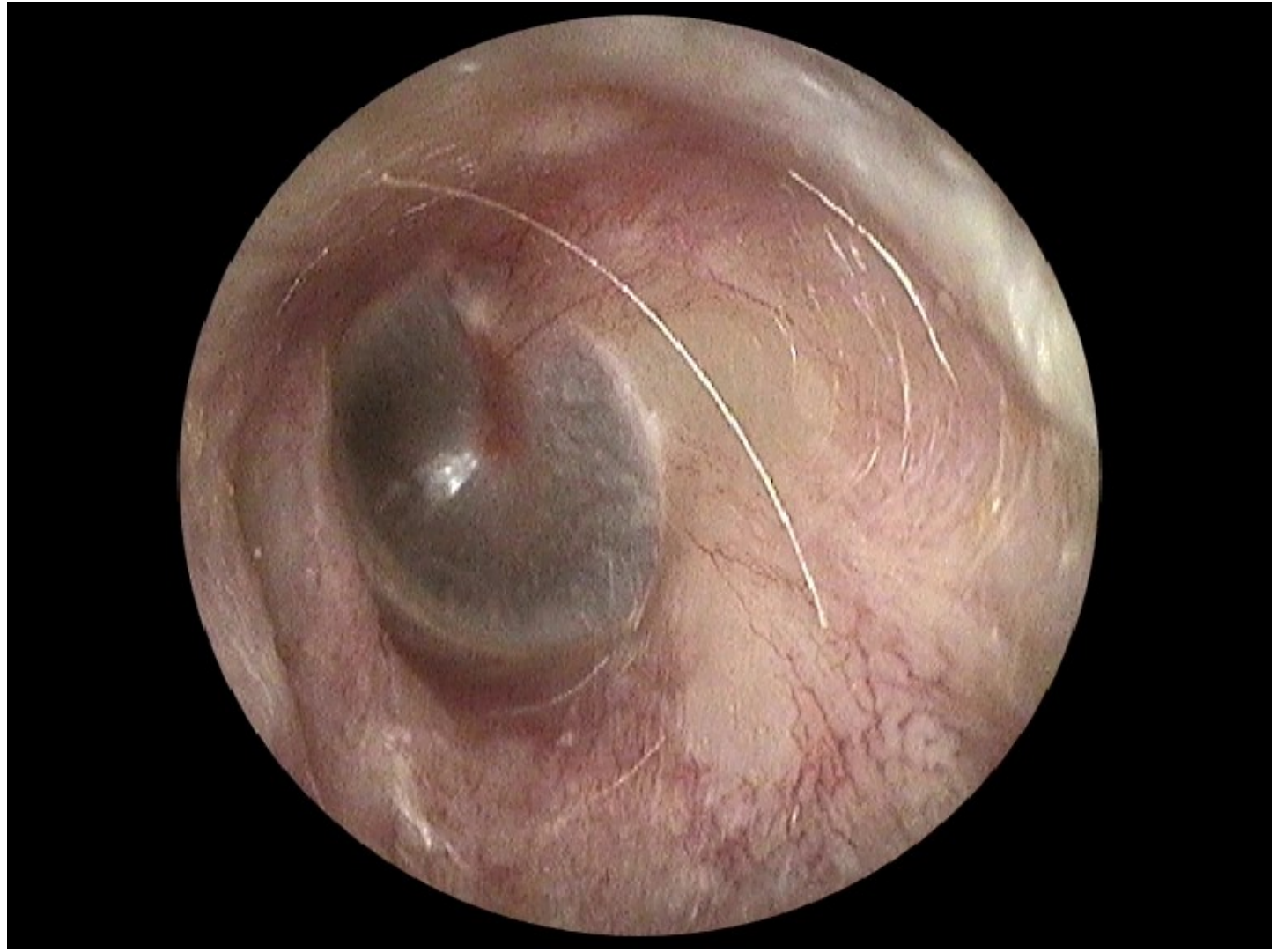
Diagnostic

- Otoscope vidéo!!!

Otoscopie
normale

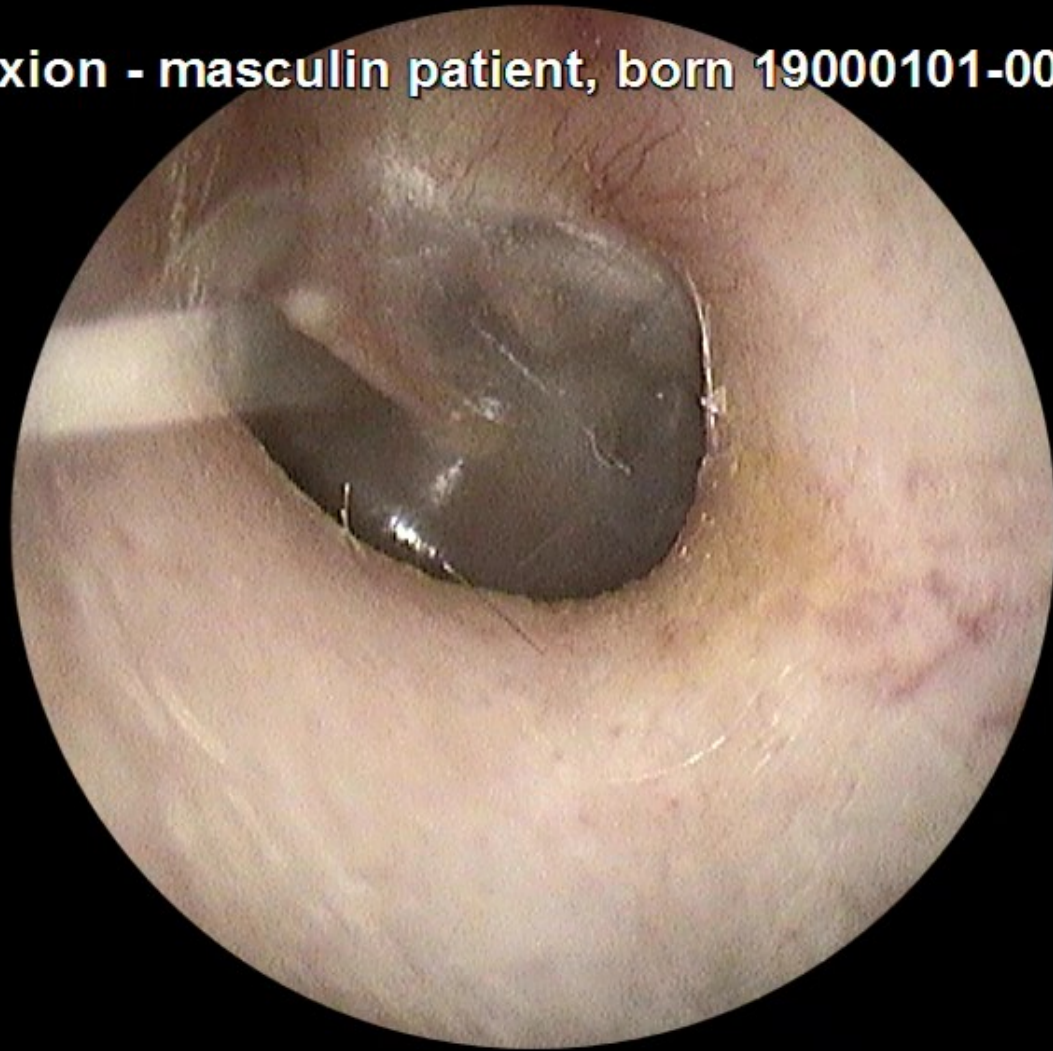


Otoscopie
normale

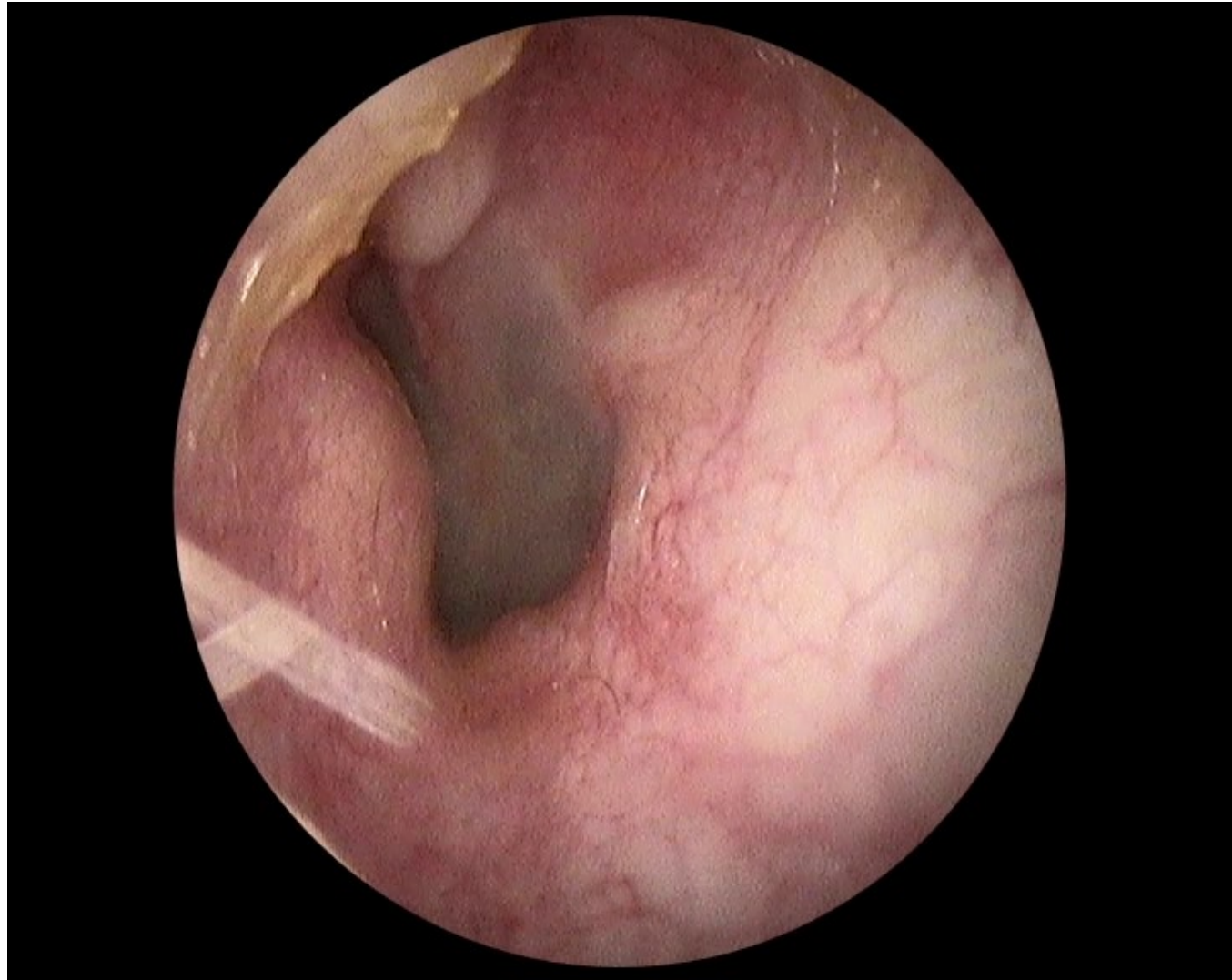

Valsalva

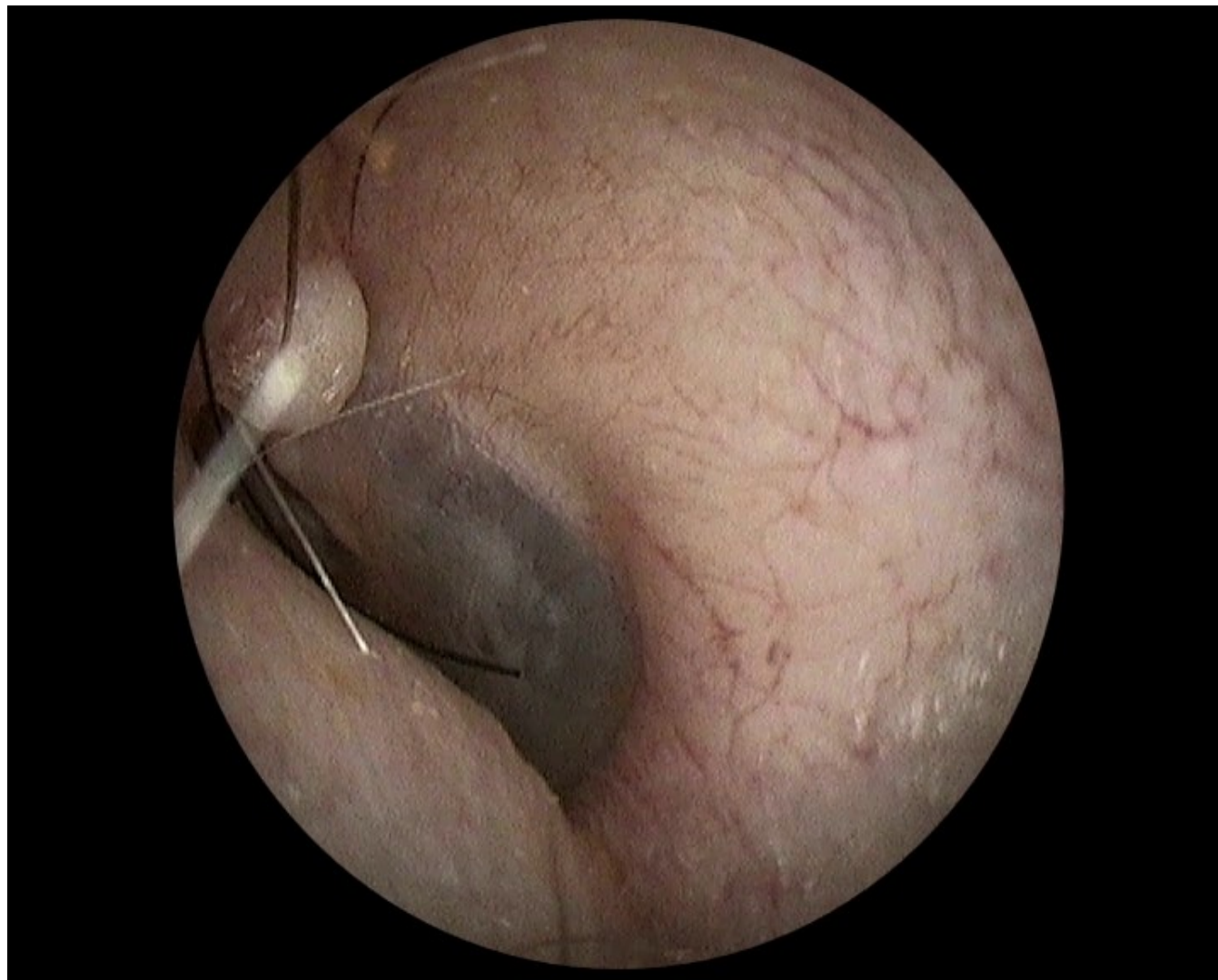
xion xion - masculin patient, born 19000101-00_00_00



Otoscopie
« normale »
(exostoses du
CAE)

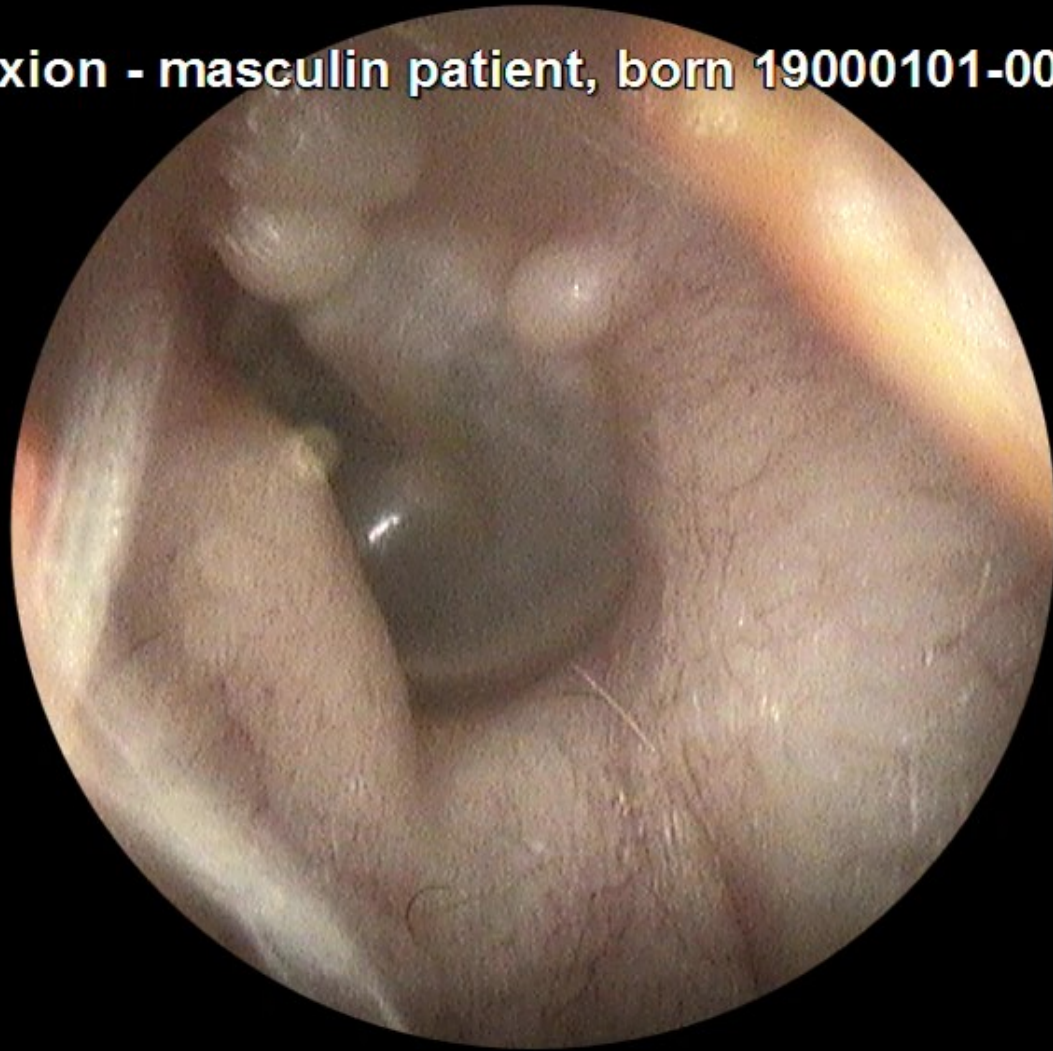


Otoscopie
« normale »
(exostoses du
CAE)

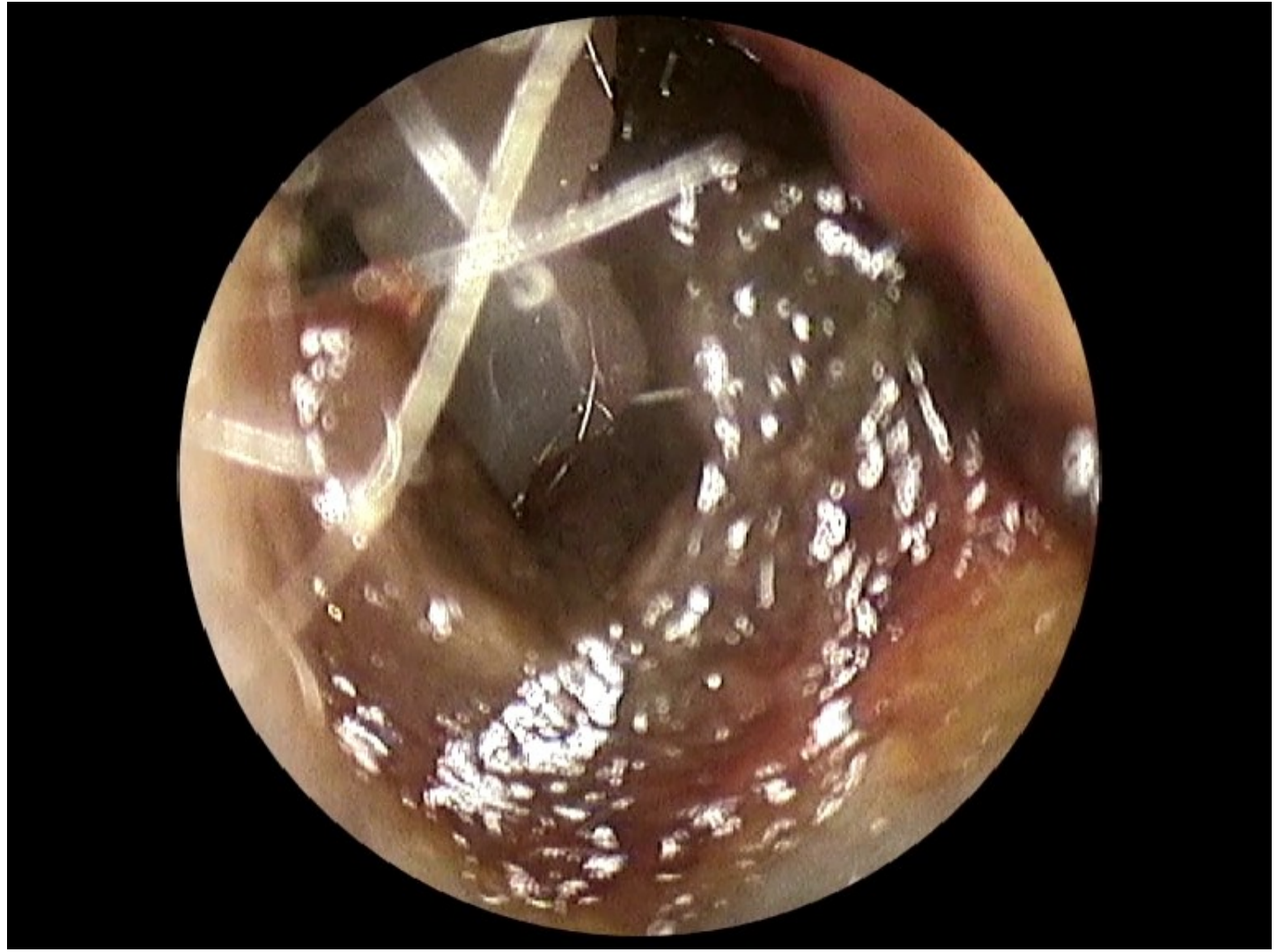


Exostoses du CAE

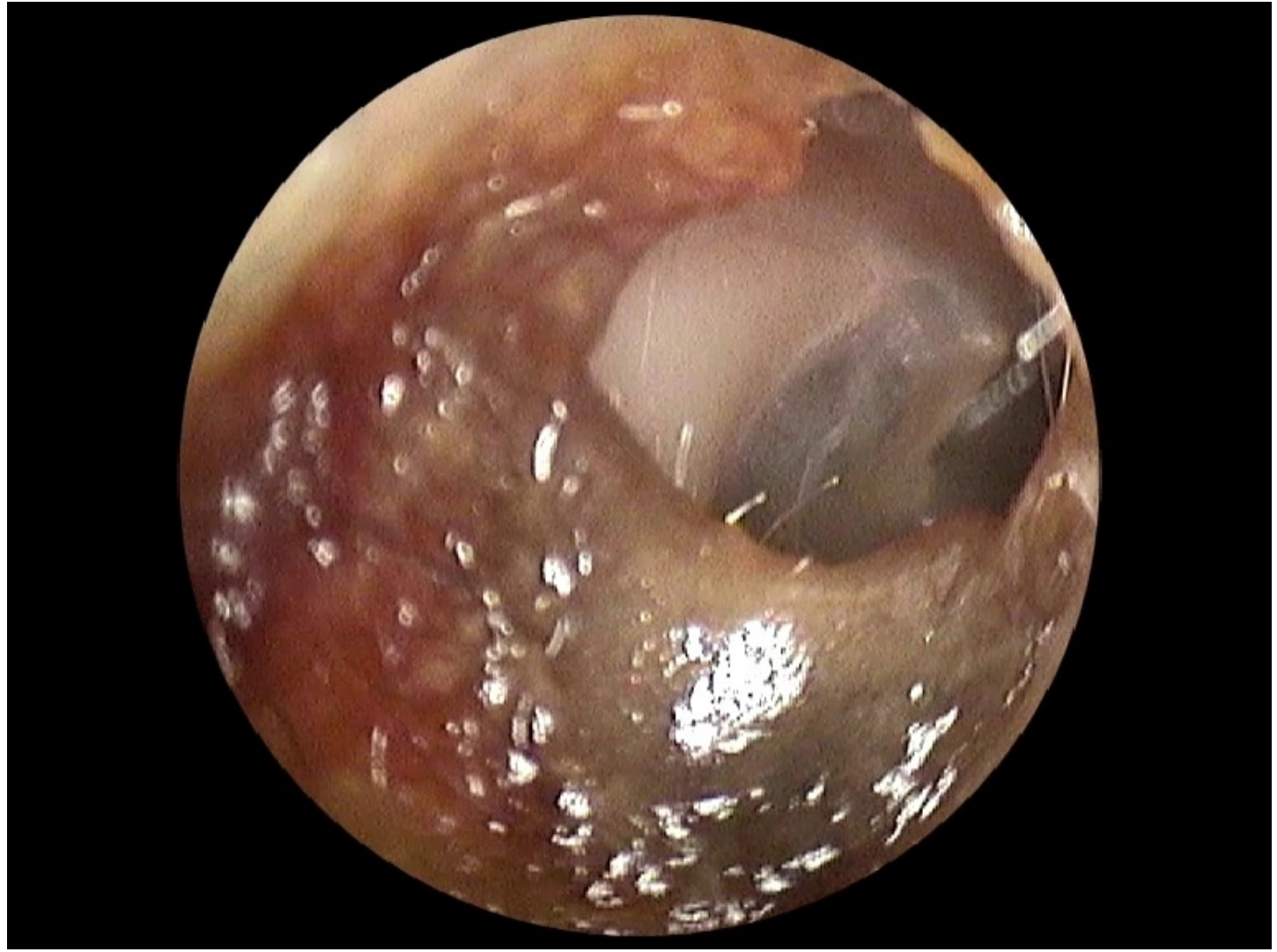
xion xion - masculin patient, born 19000101-00_00_00



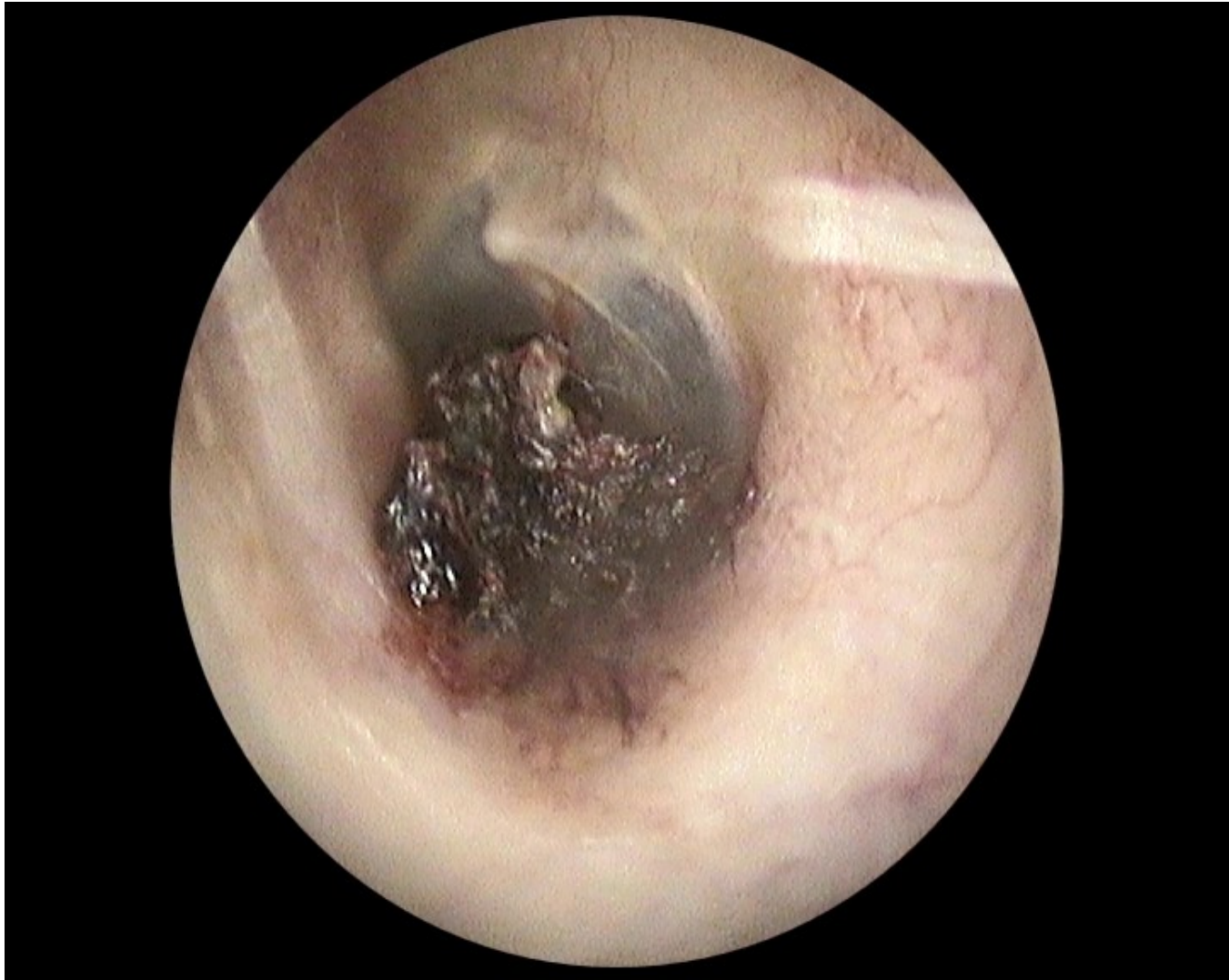Bouchons de cerumen



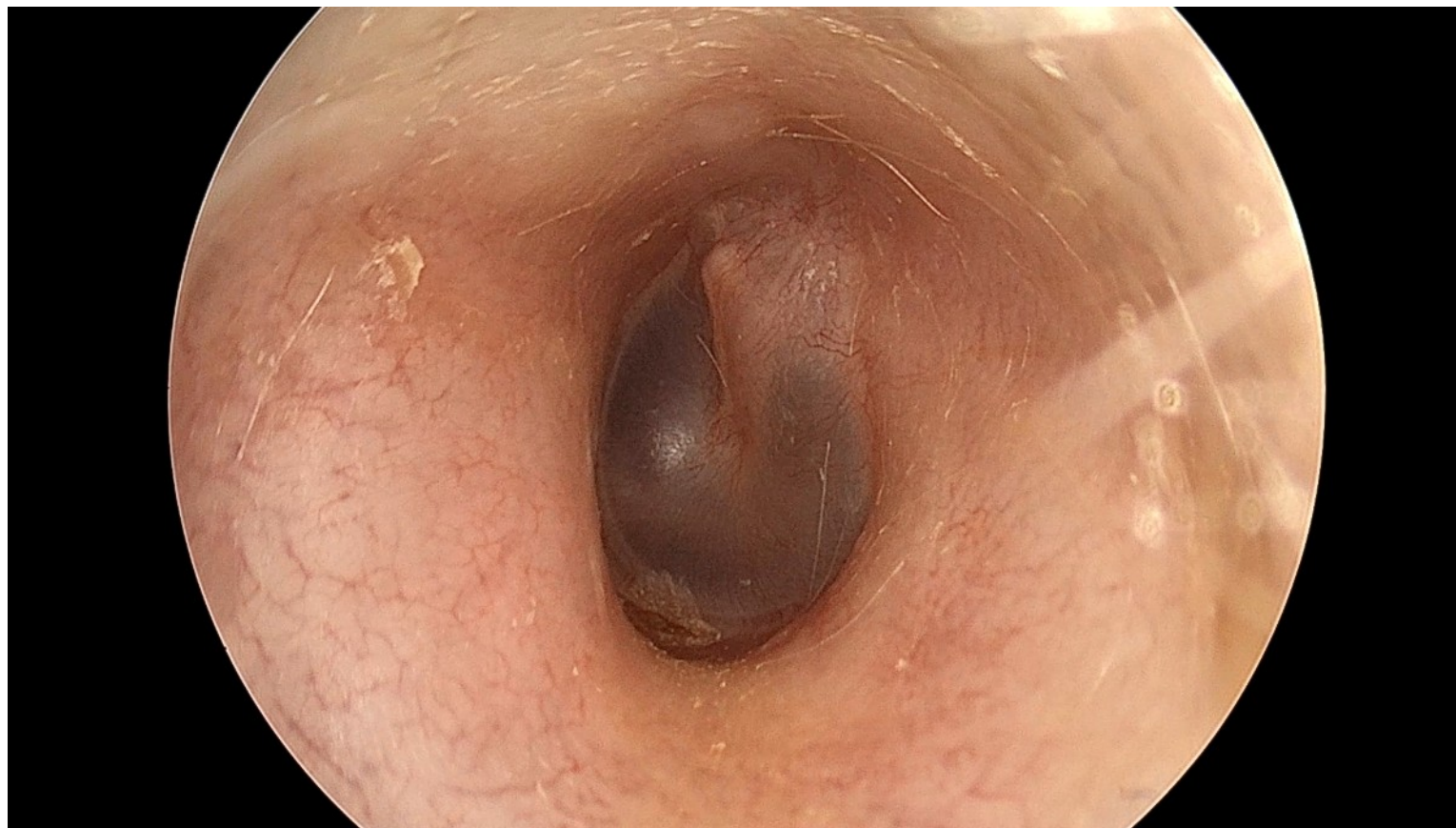
Bouchons de cerumen



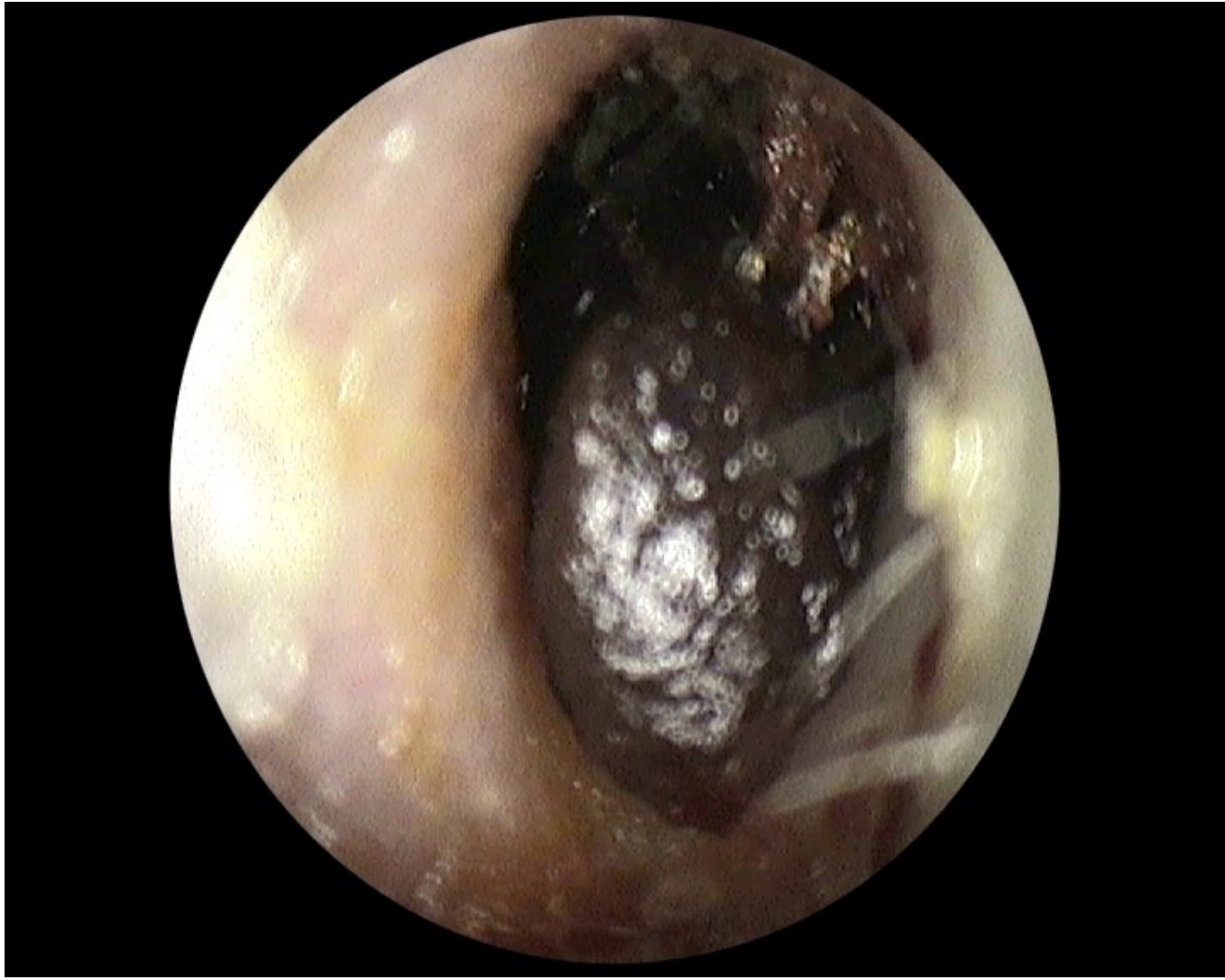Bouchons de cerumen



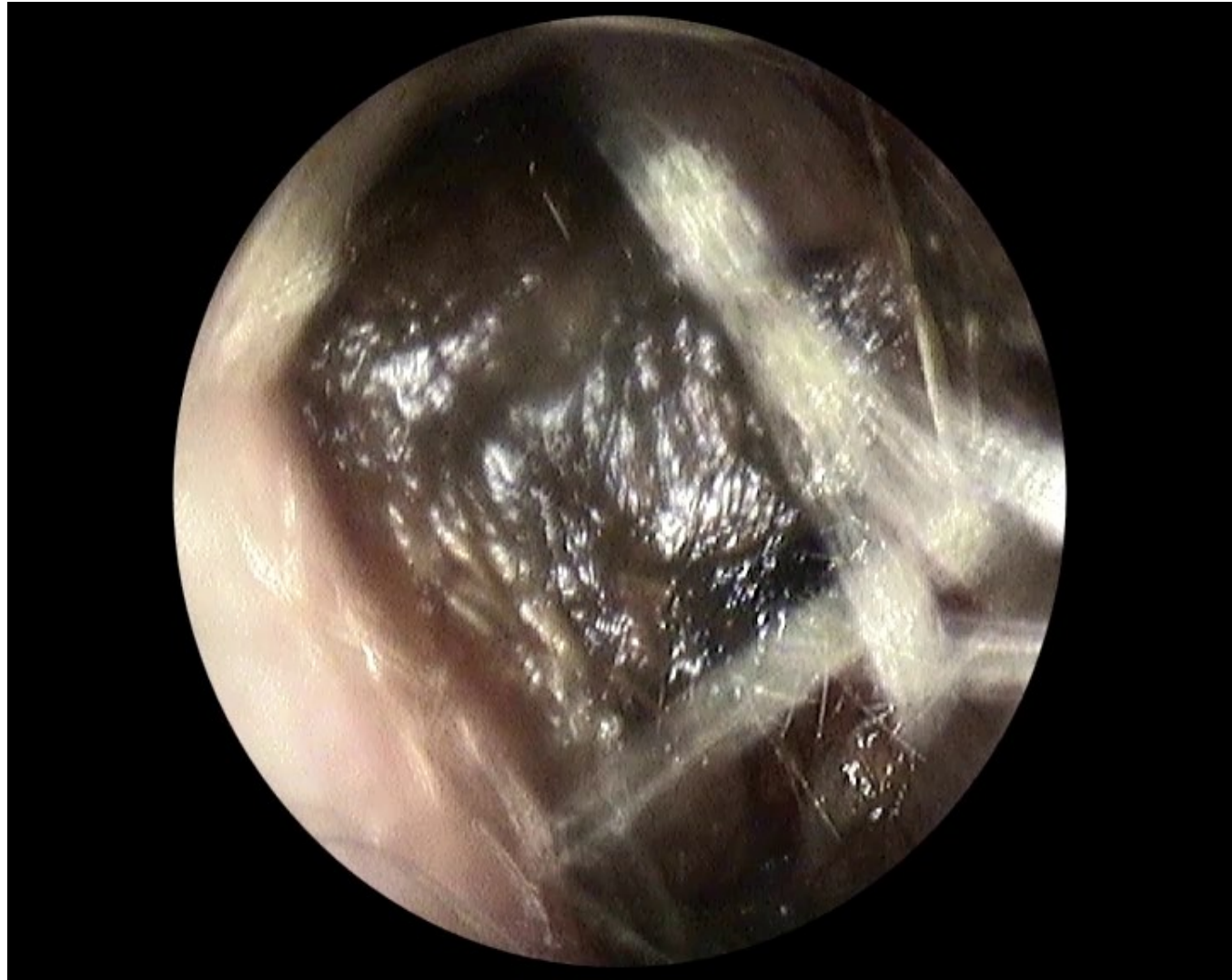Bouchons de cerumen



Bouchons de cerumen

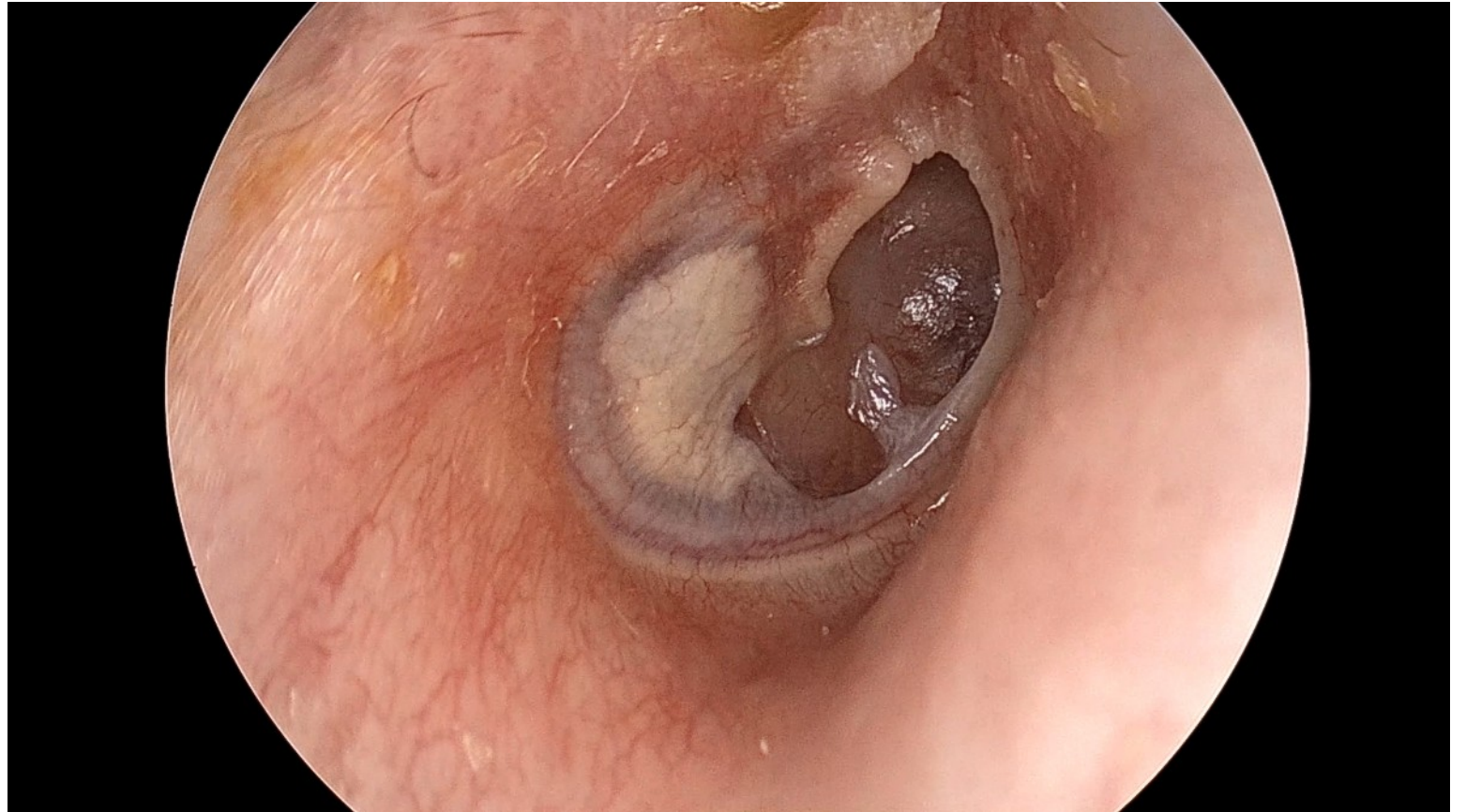

Bouchons de cerumen

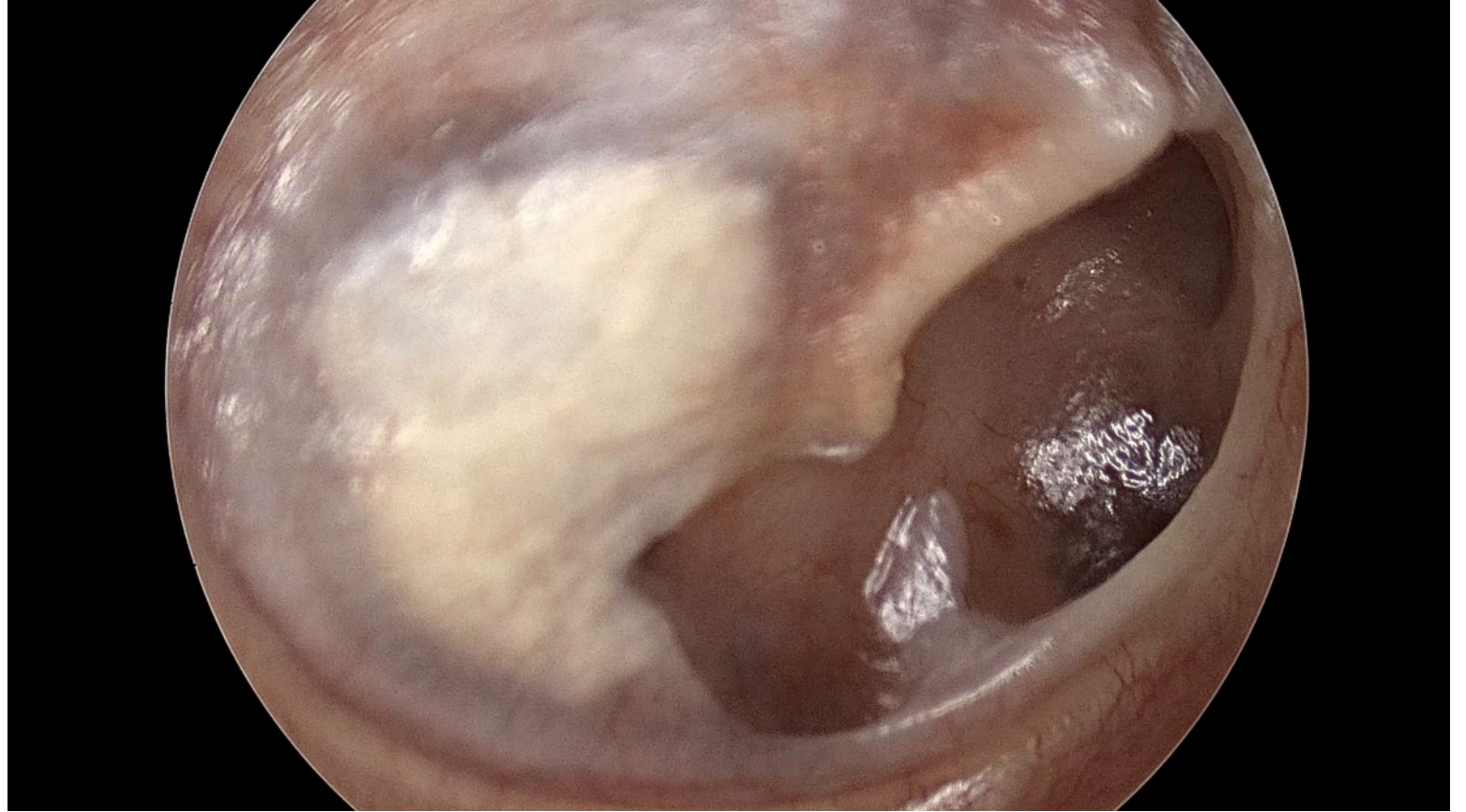

Otoscopie particulière

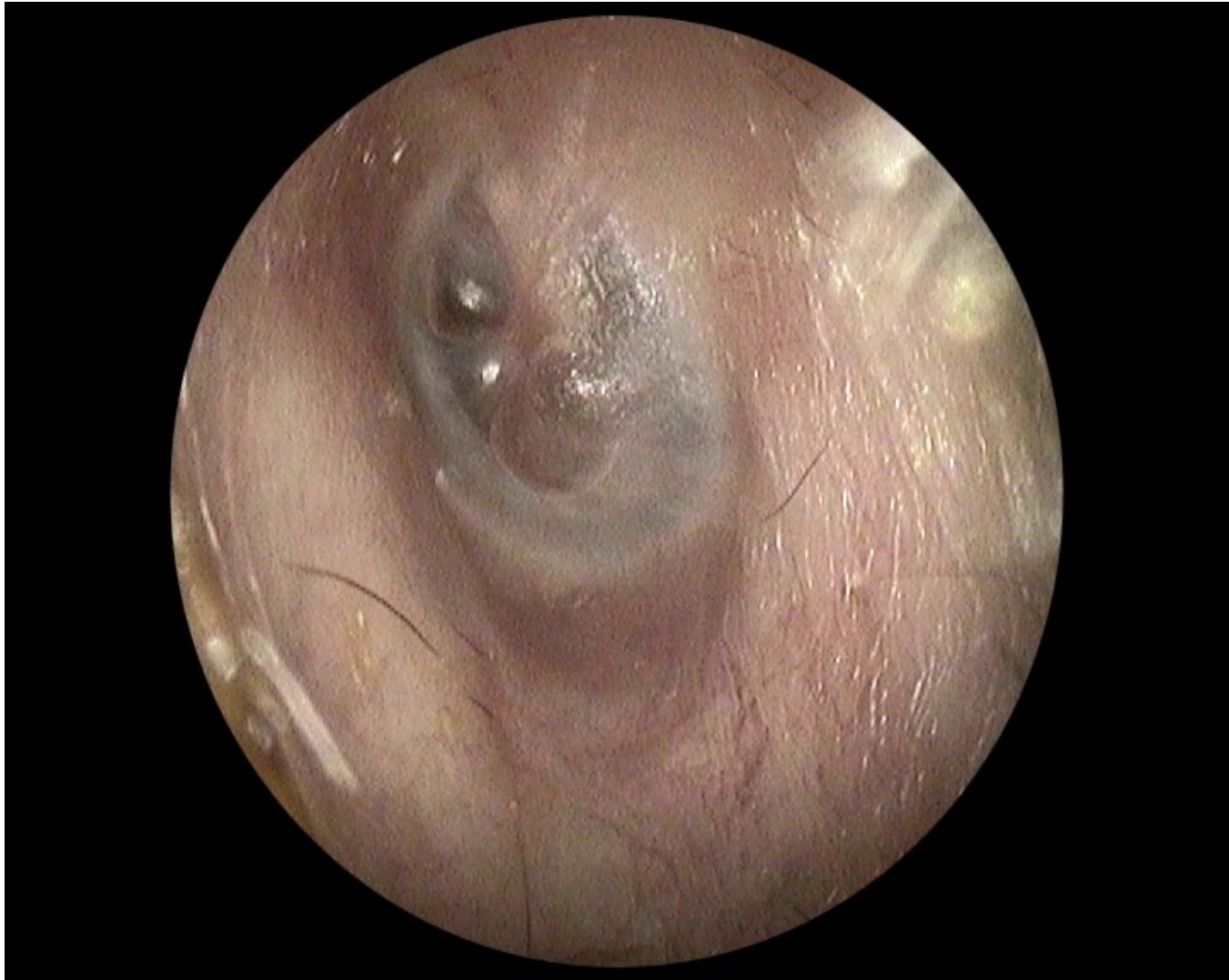- hyalinose
- membrane pellucide



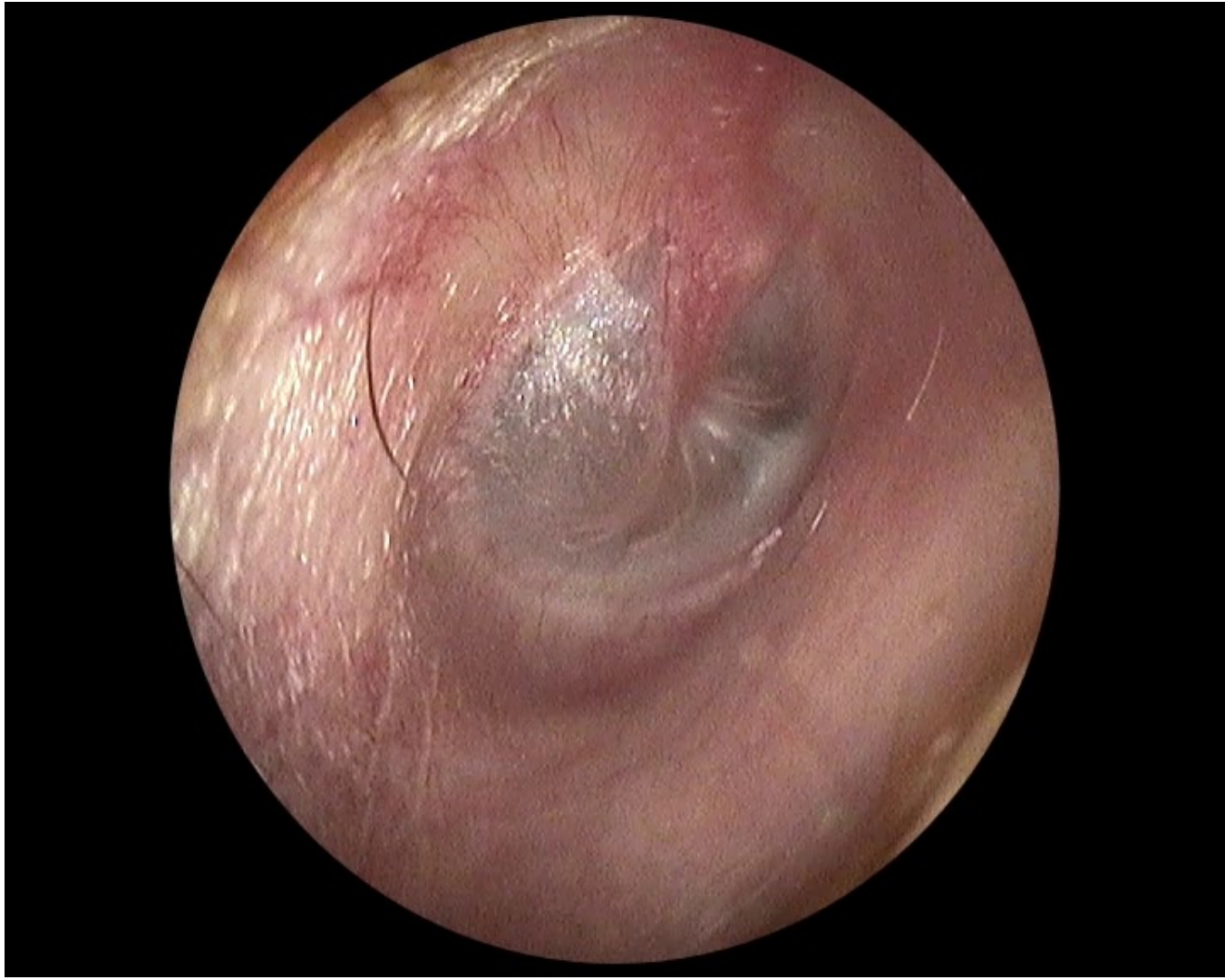
zoom



Membranes
pellucides
(mouchage)

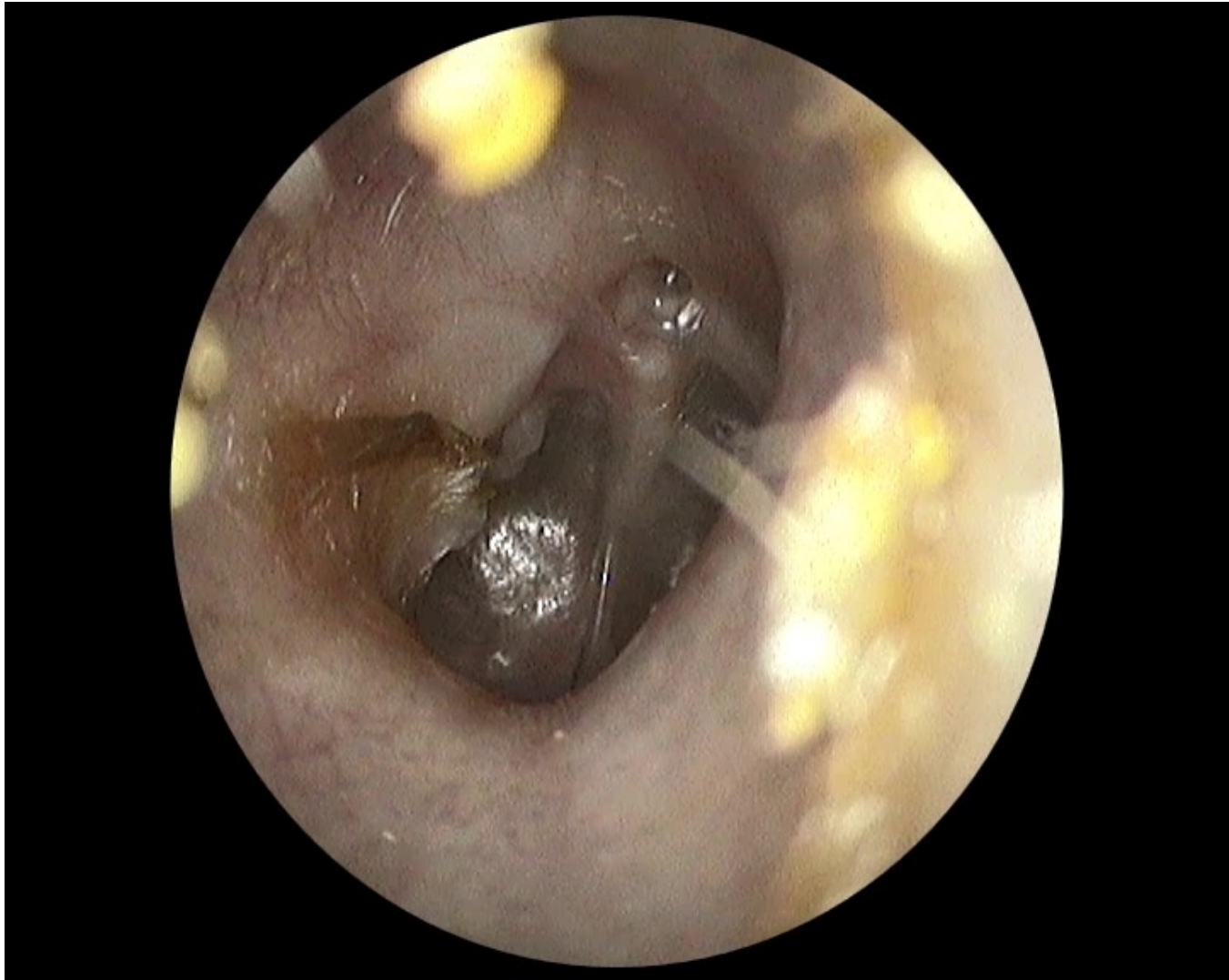


Membranes
pellucides
(mouchage)



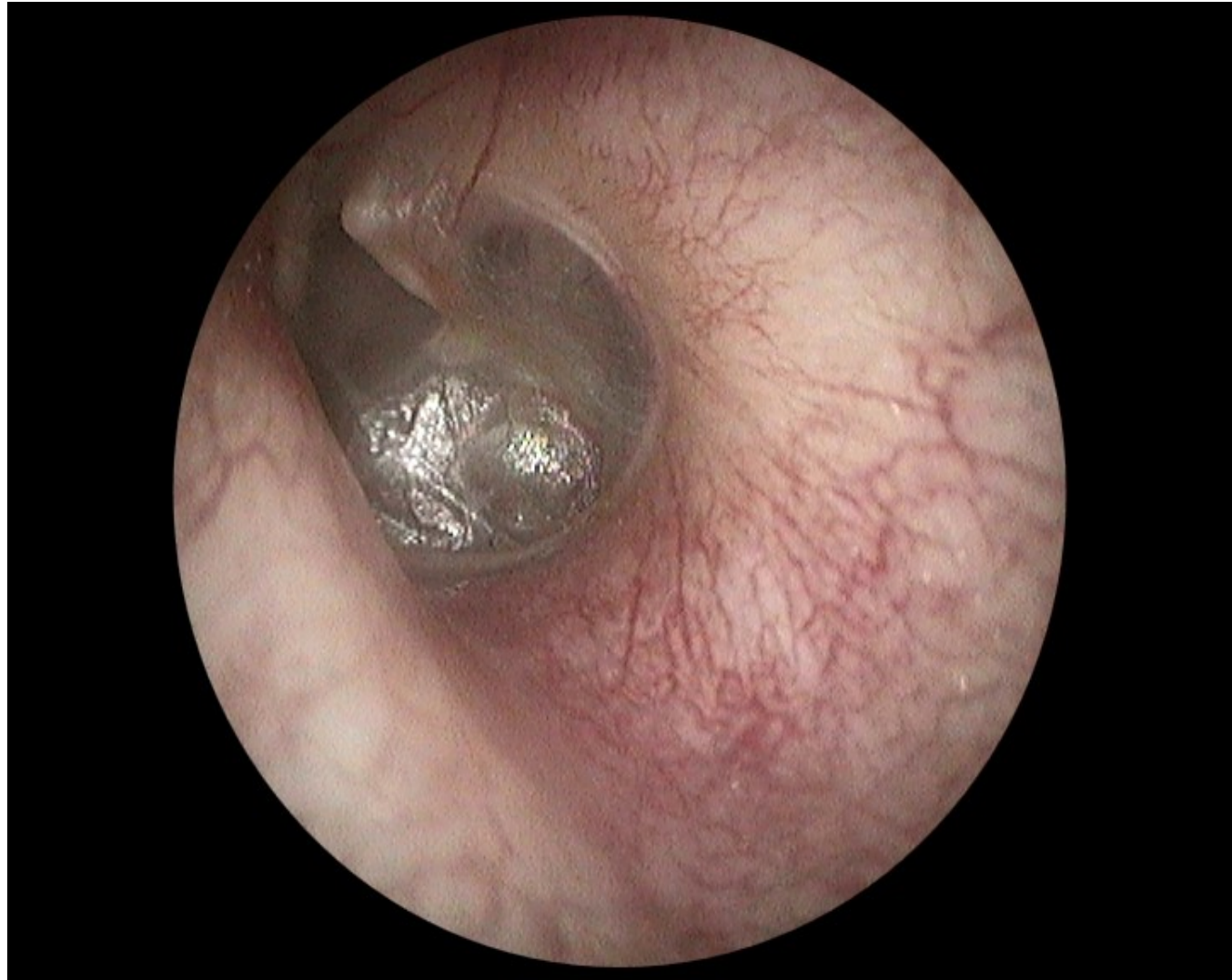
Otoscopie particulière

- rétractions
tympaniques



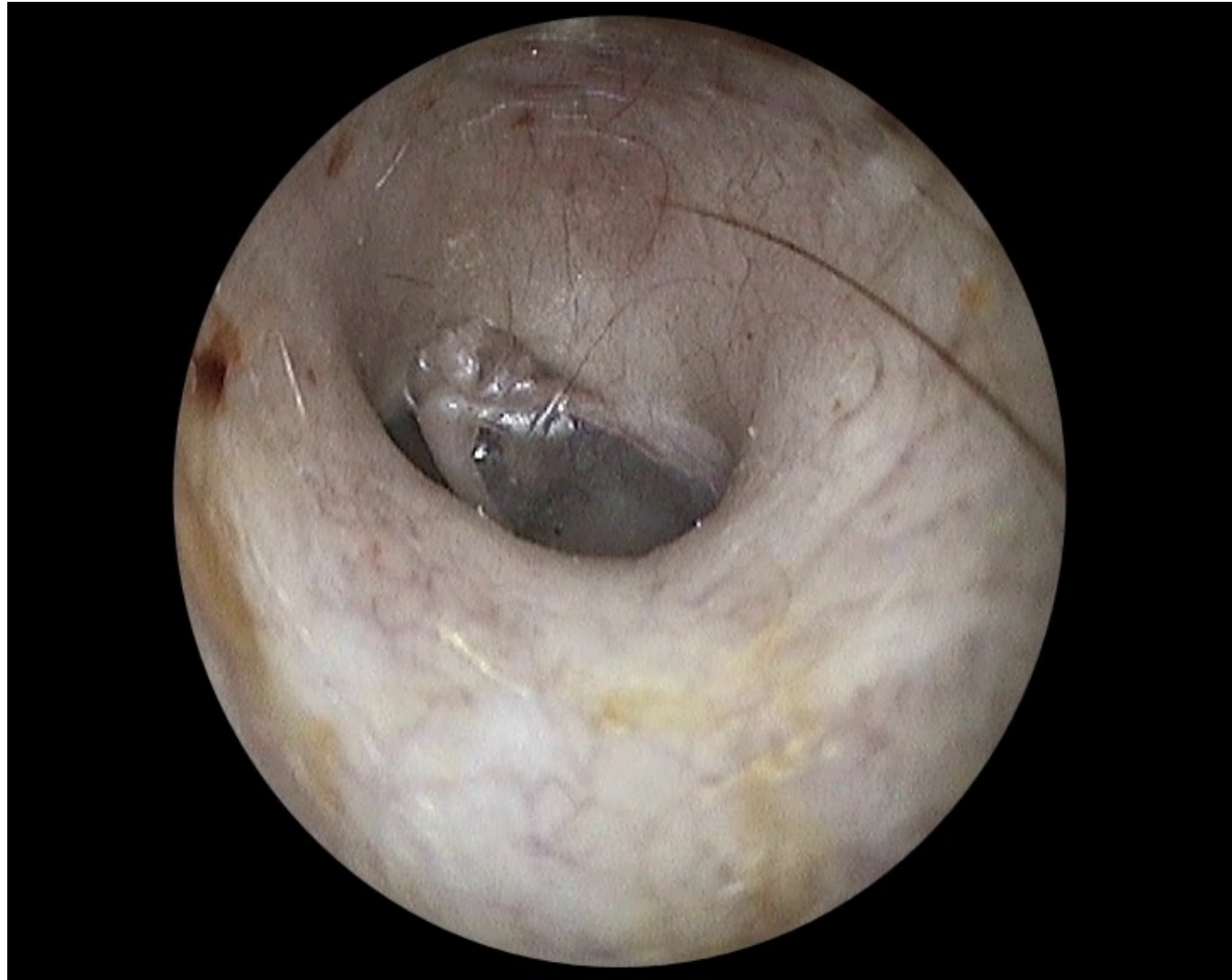
Otoscopie particulière

- rétractions
tympaniques



Otoscopie particulière

- rétractions
tympaniques



Test de Weber (autotest)

- Voix résonne dans oreille atteinte si œdème, obstruction X...
- Voix résonne dans oreille saine si surdité

OEA

- Rôle de l'eau sur le pH cutané du CAE
- Eczéma des méats auditifs externes
- Furoncle du méat auditif externe
- OEA sur bouchon de cerumen
- Germes de la flore (SA, *Pseudomonas aeruginosa*, Streptos)

OEA du baigneur

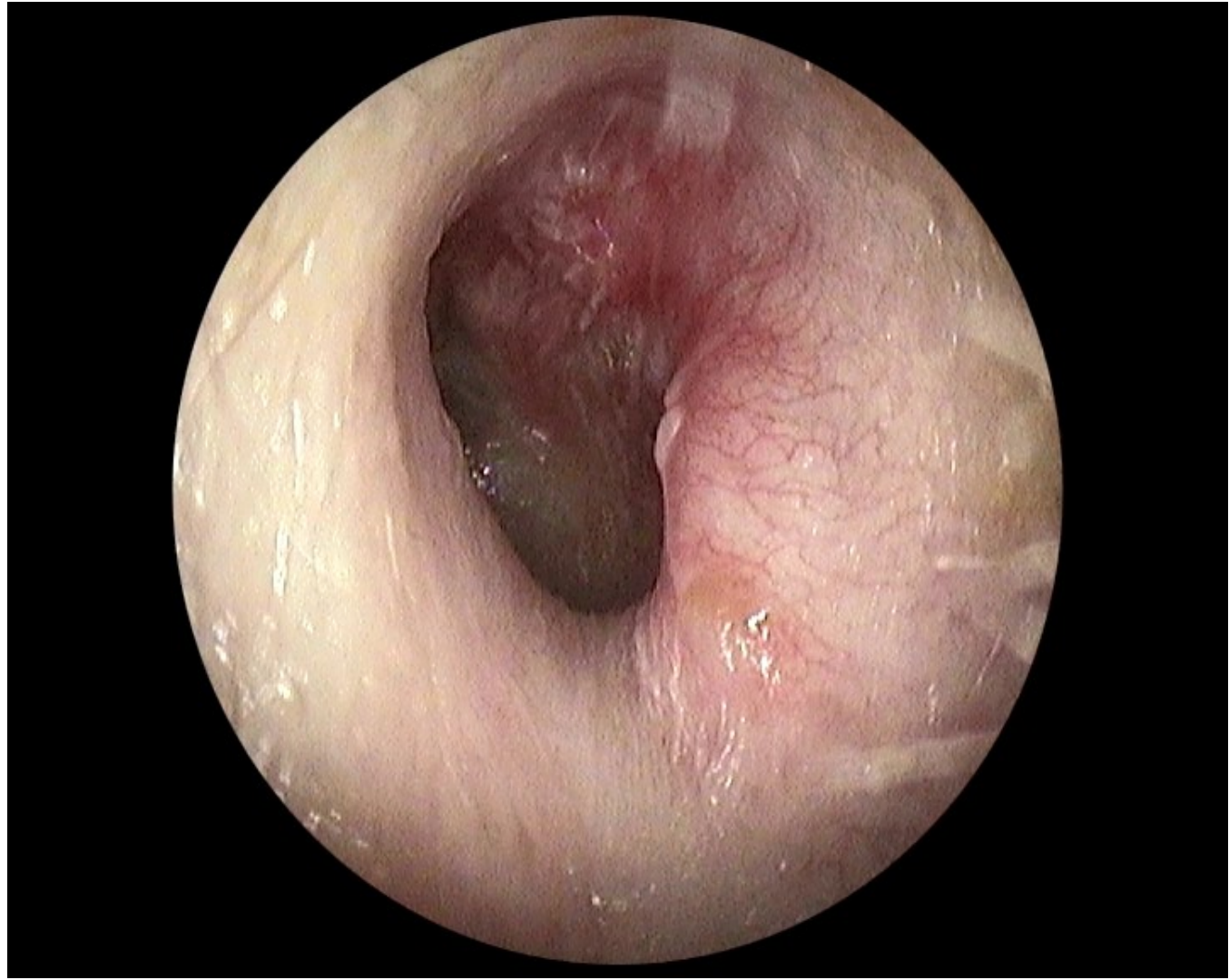
Douleur

- spontanée
- tragus
- otoscope

Otorrhée

Érythème

Oreille bouchée



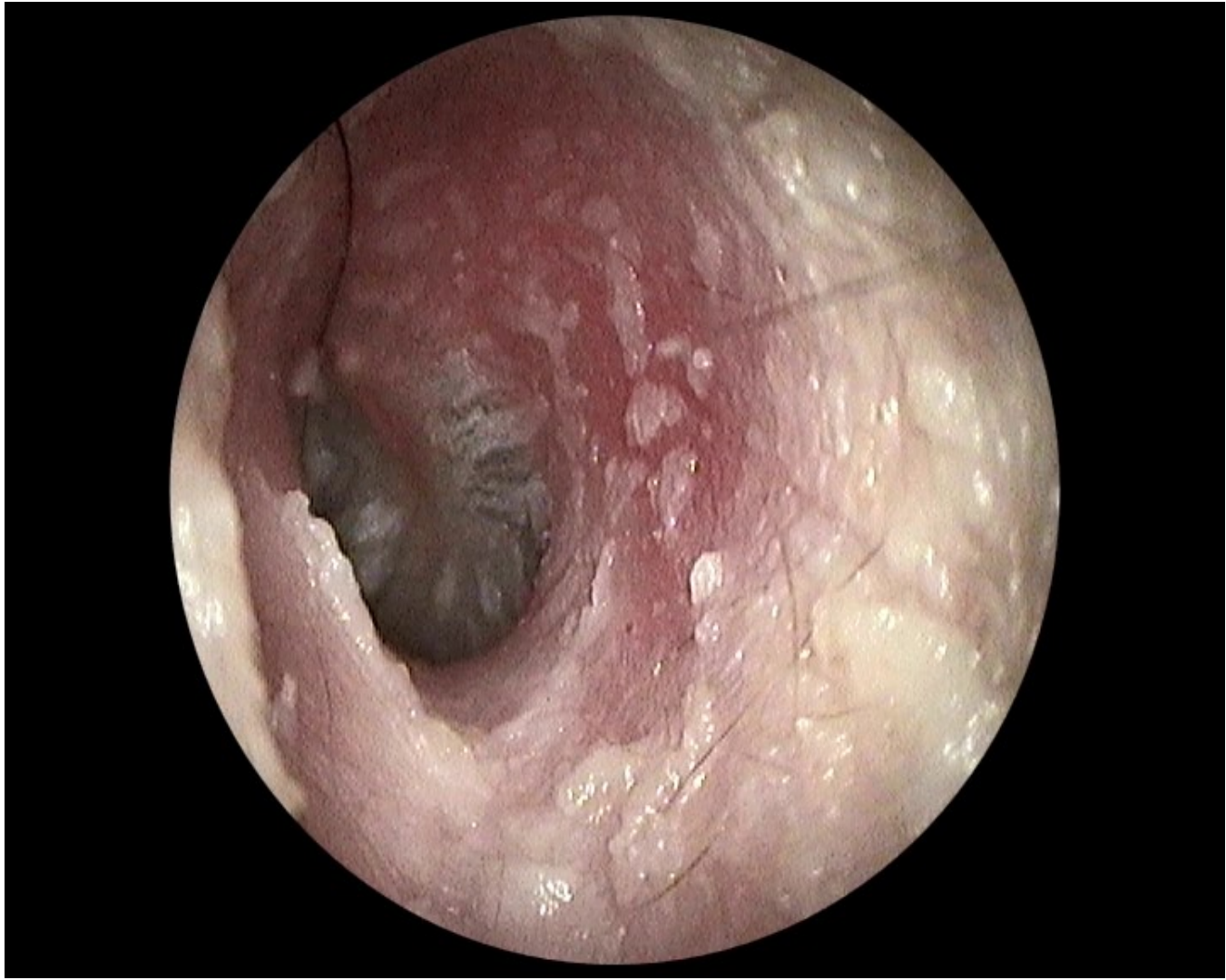
OEA du baigneur

Douleur

- spontanée
- tragus
- otoscope

Otorrhée

Érythème



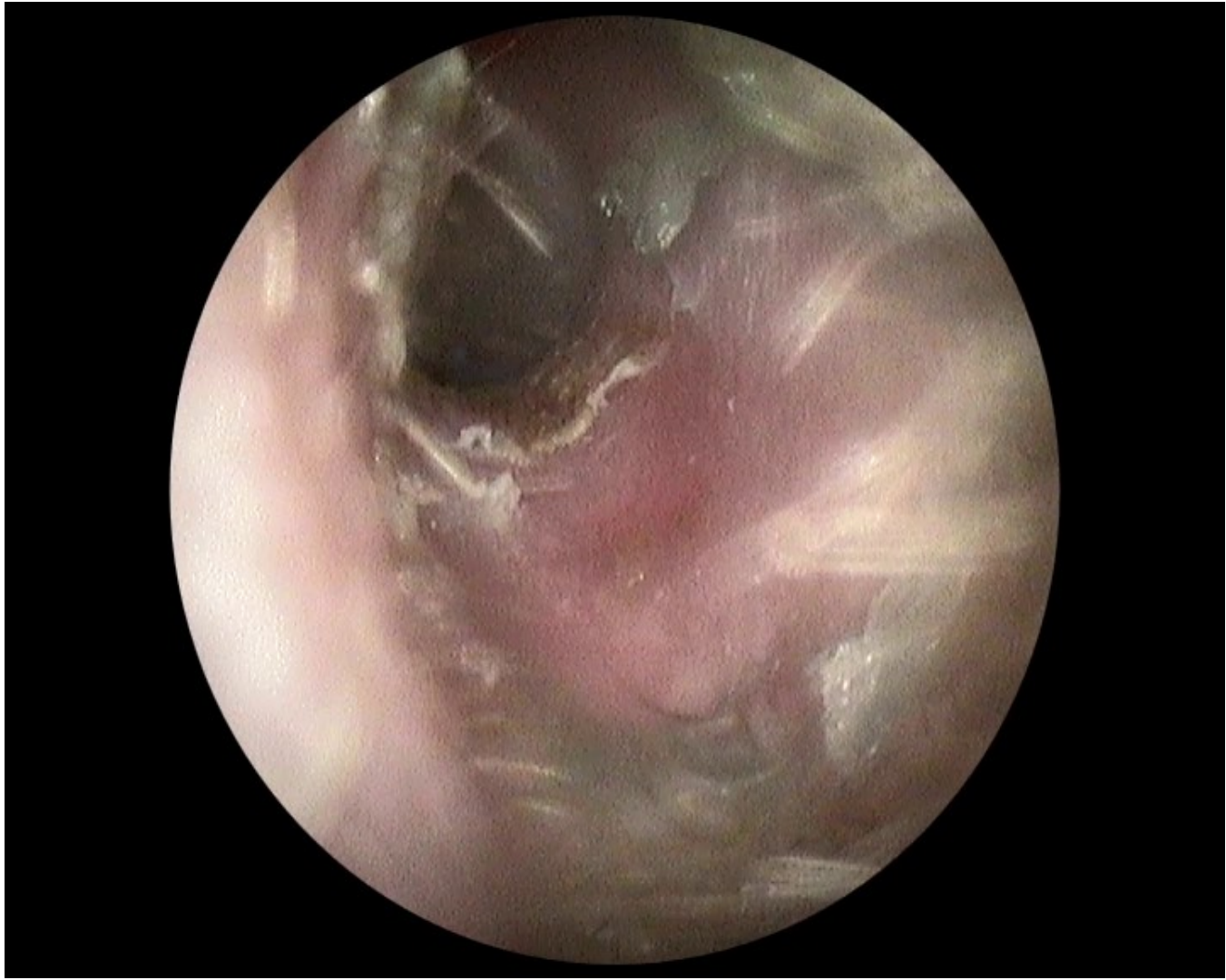
OEA du baigneur

Douleur

- spontanée
- tragus
- otoscope

Otorrhée

Érythème



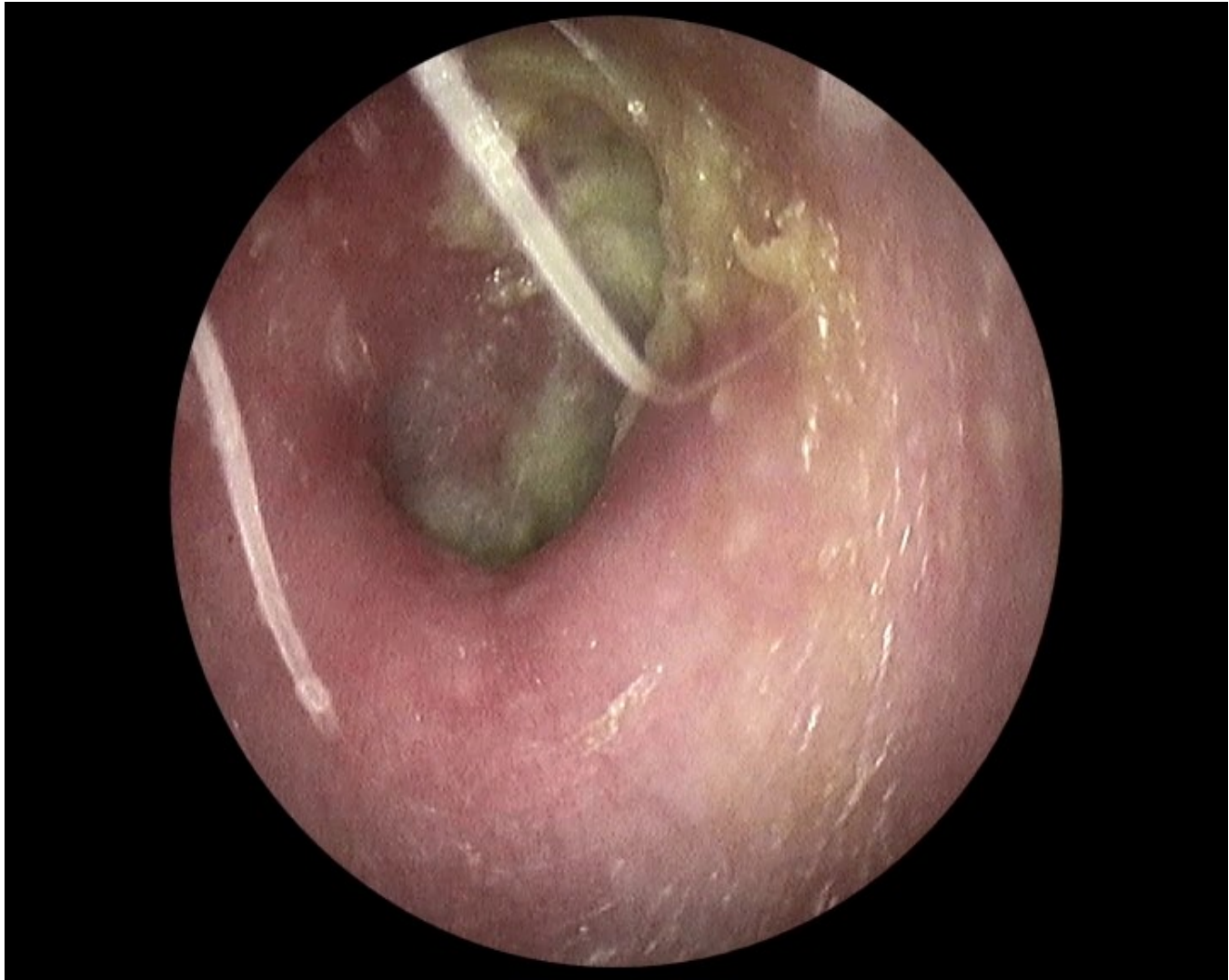
OEA du baigneur

Douleur

- spontanée
- tragus
- otoscope

Otorrhée

Érythème



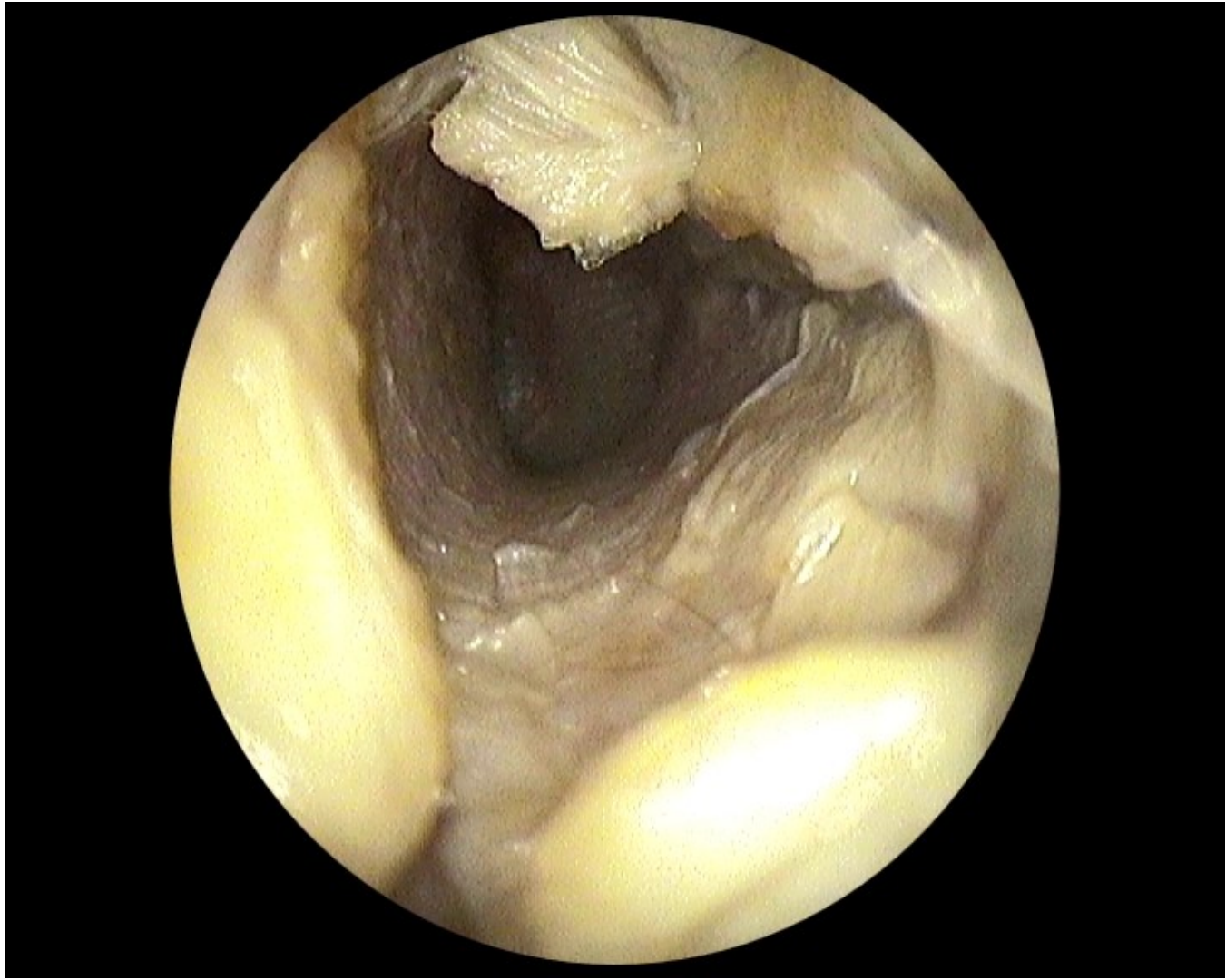
OEA du baigneur

Douleur

- spontanée
- tragus
- otoscope

Otorrhée

Érythème



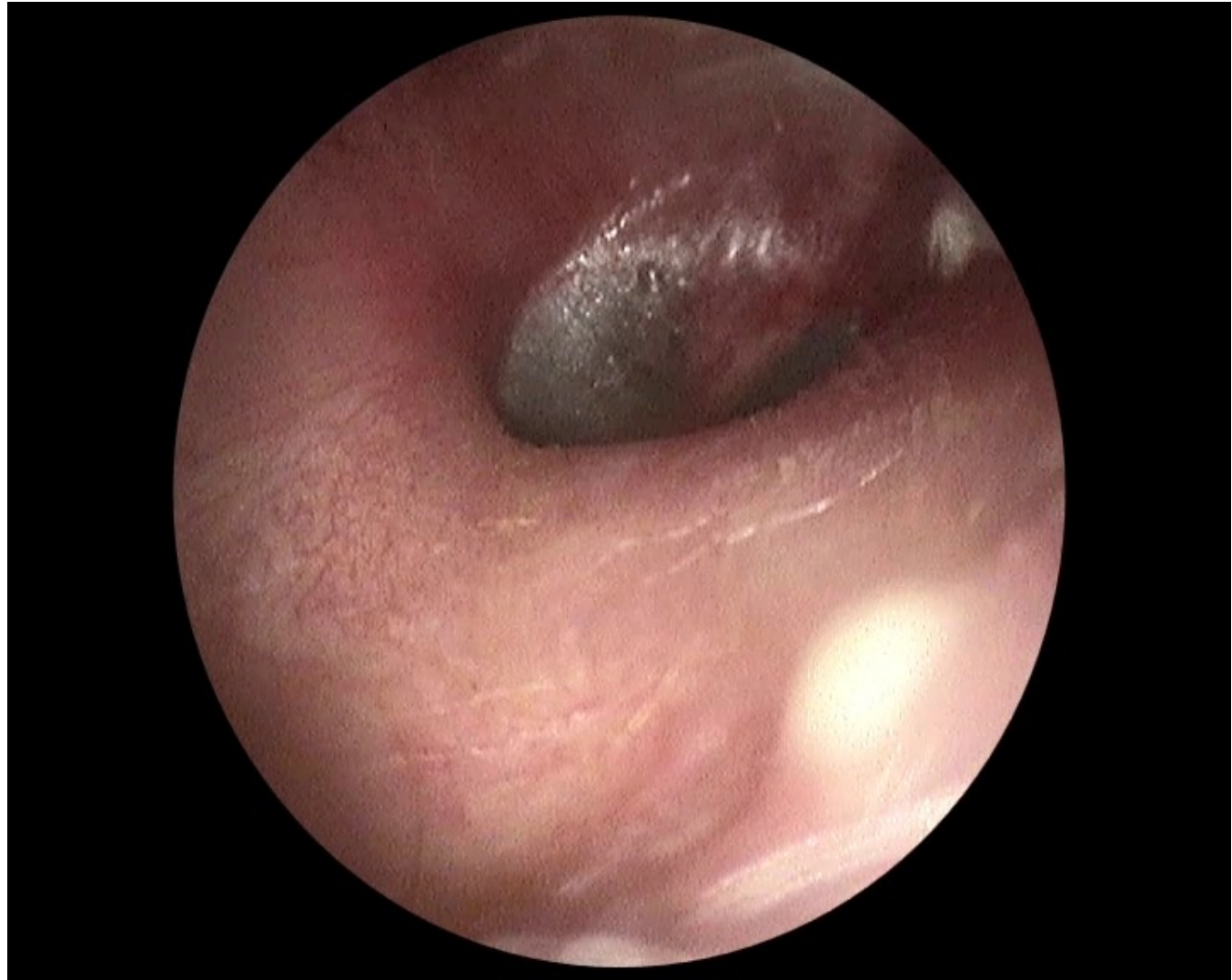OEA du baigneur... sur furoncle?

Douleur

- spontanée
- tragus
- otoscope

Otorrhée

Érythème



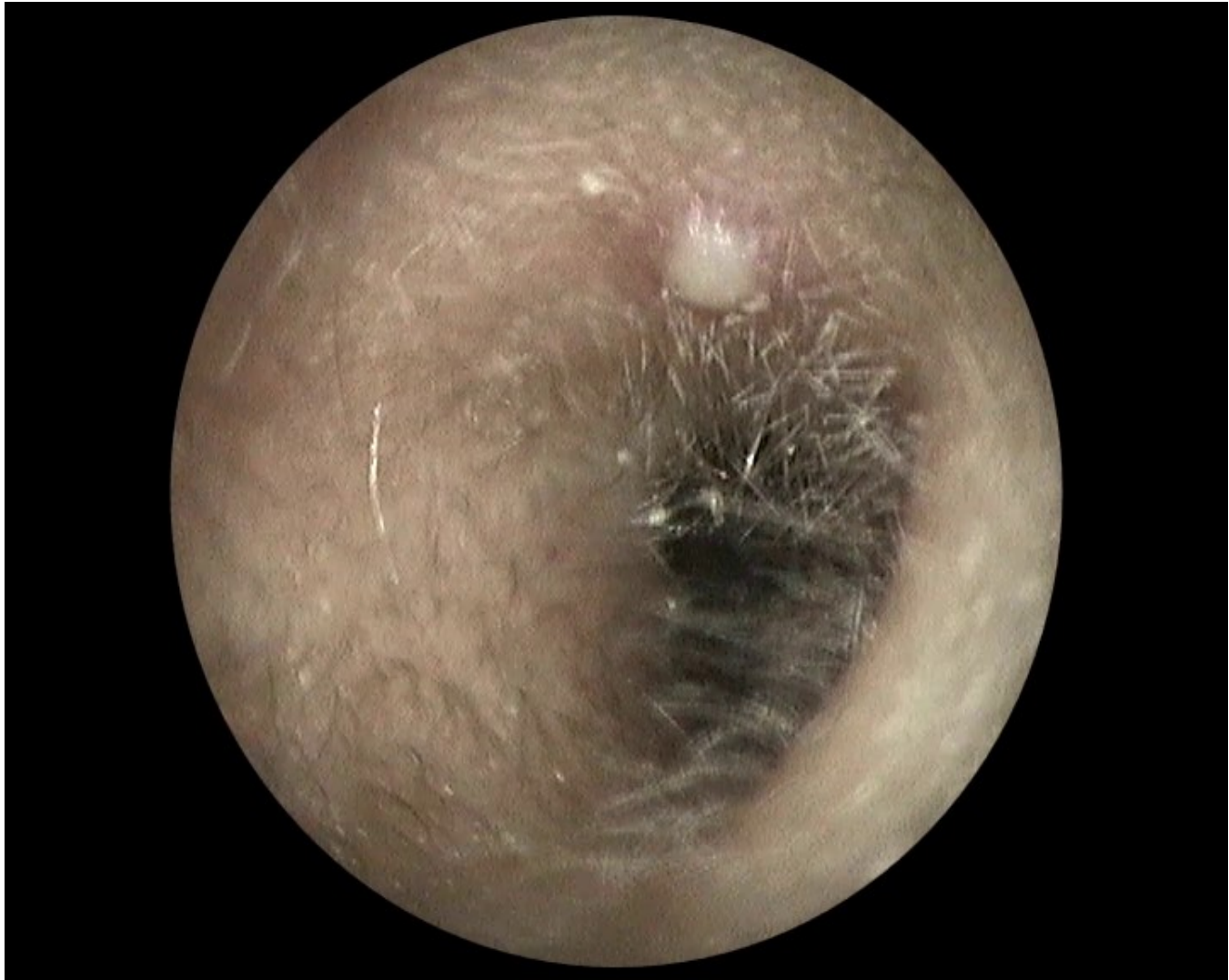
OEA sur furoncle

Douleur

- spontanée
- tragus
- otoscope

Otorrhée

Érythème



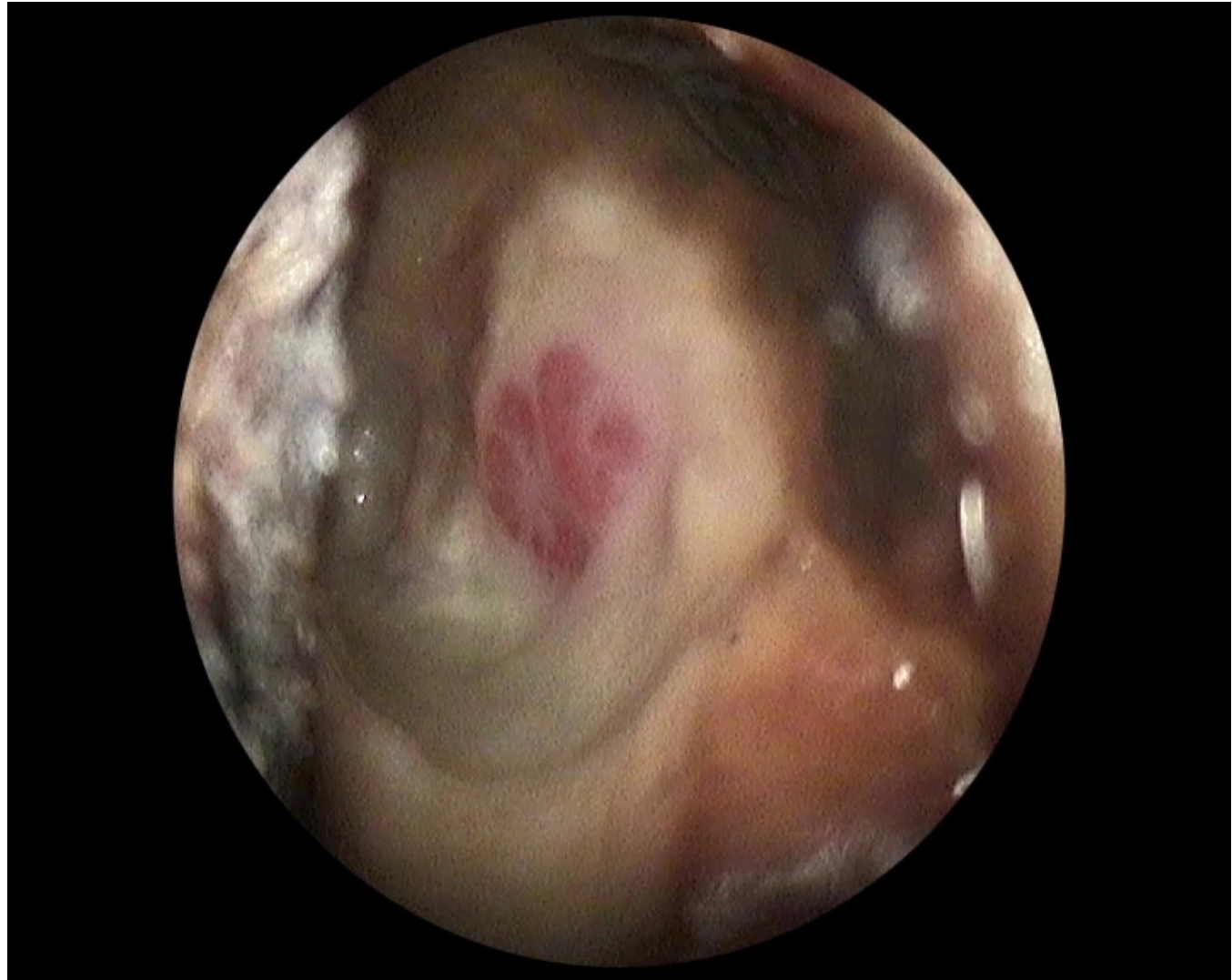OEA avec granulome inflammatoire

Douleur

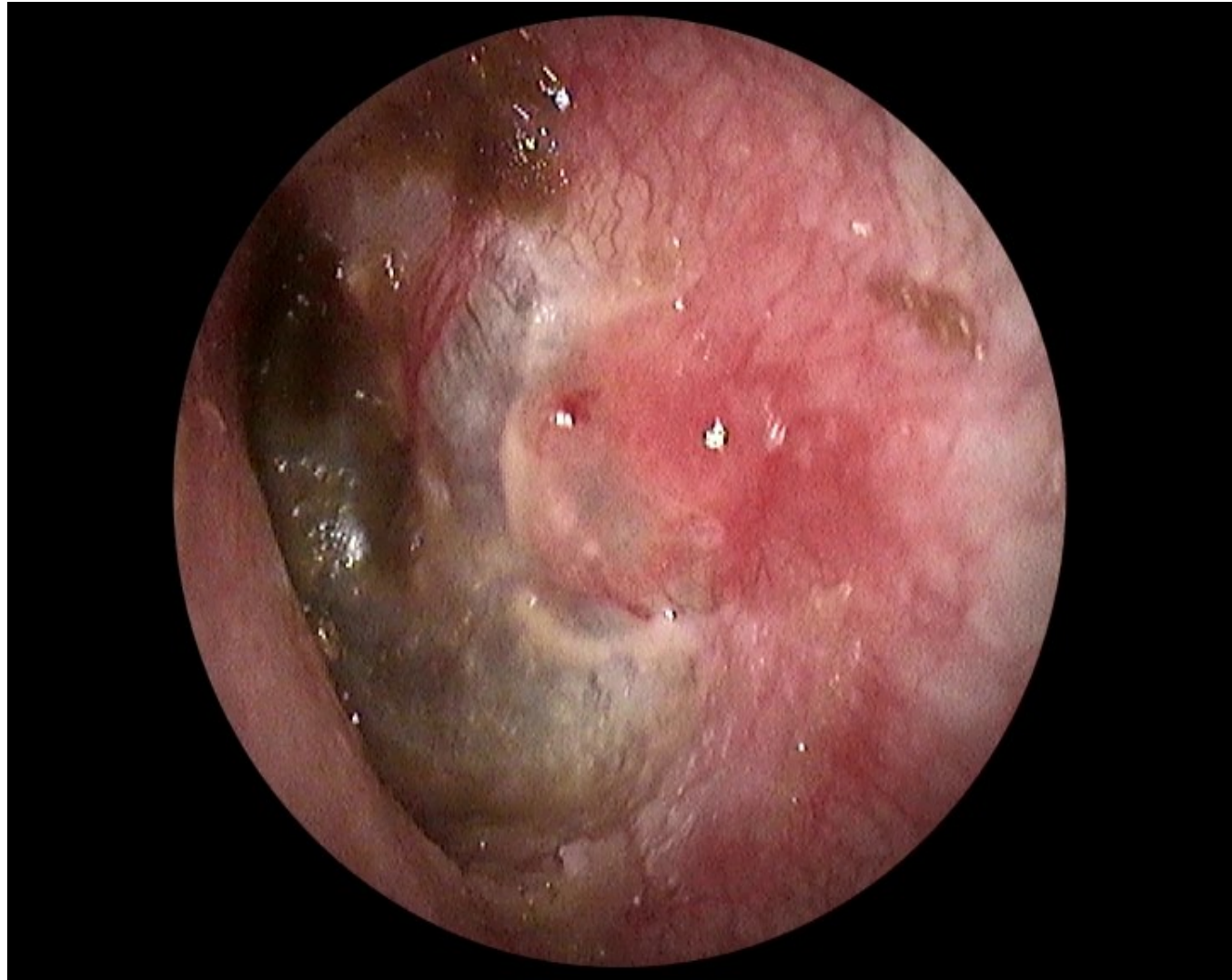
- spontanée
- tragus
- otoscope

Otorrhée

Érythème



OEA
avec
granulome
inflammatoire
3 semaines ttt
(Diprogenta
locale 1x)



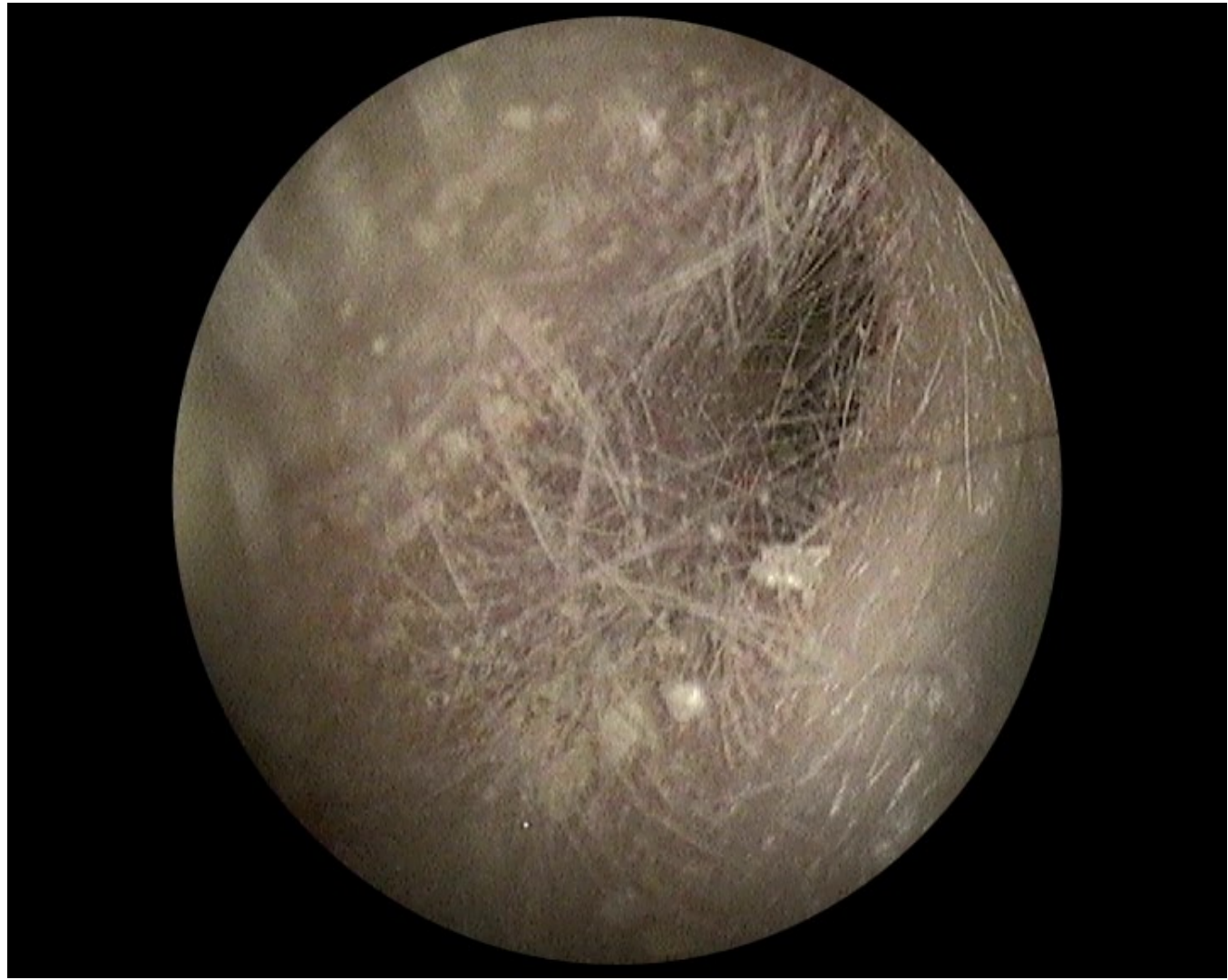
Eczema des méats

Prurit récidivant

Squames (+/- micro)

Douleur variable

Érythème variable



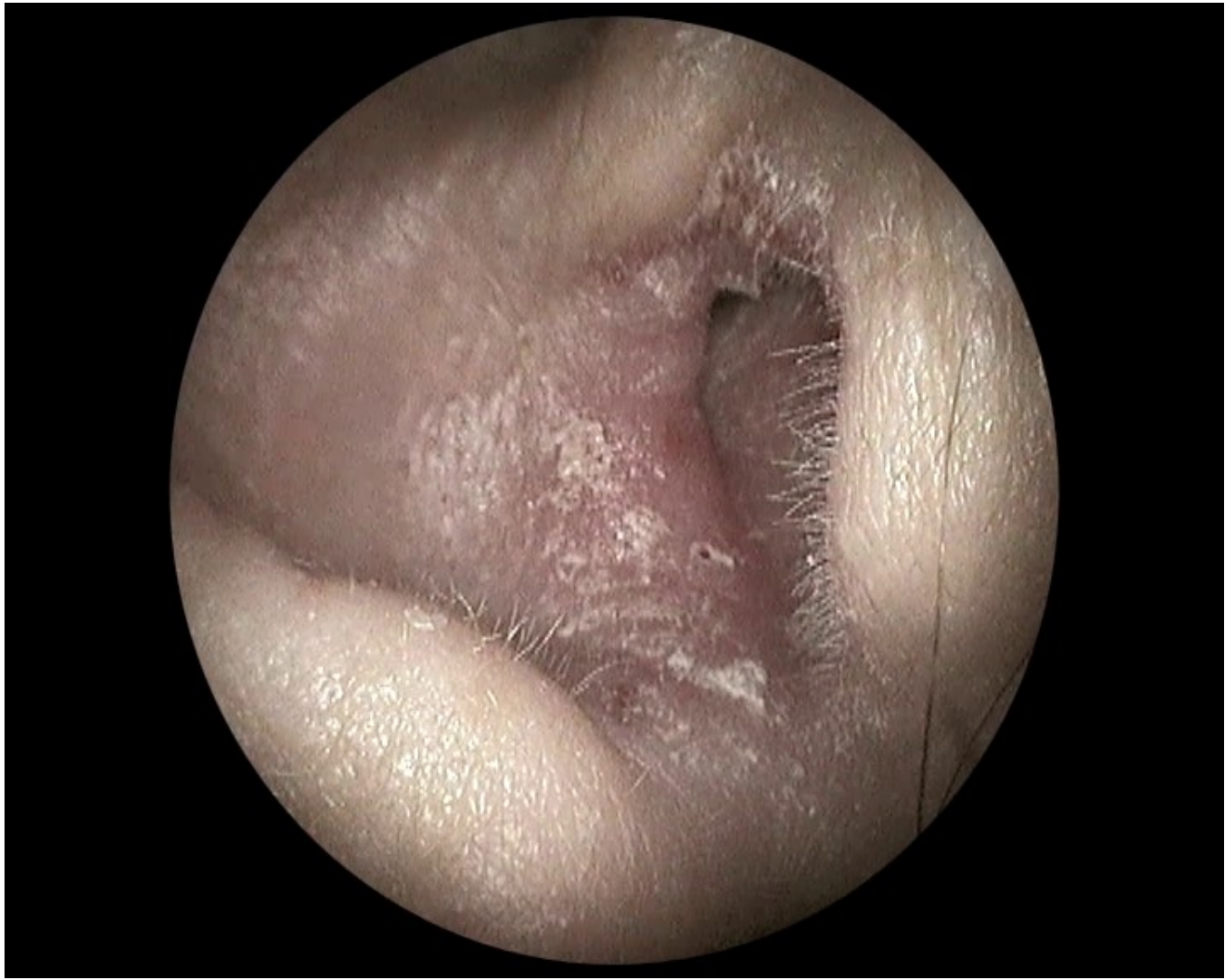
Eczema des méats

Prurit récidivant

Squames (+/- micro)

Douleur variable

Érythème variable



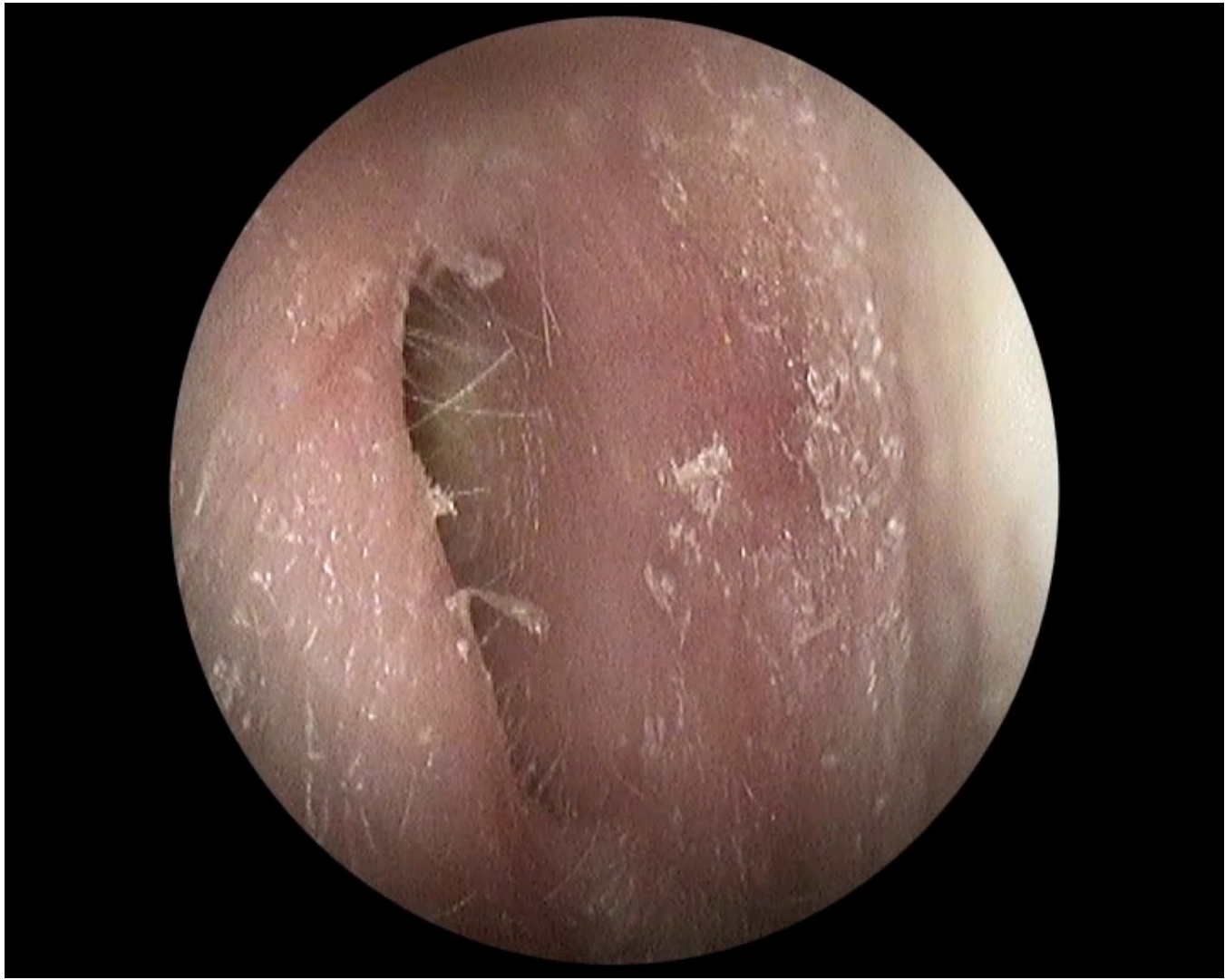OEA sur eczema des méats

Prurit récidivant

Squames (+/- micro)

Douleur variable

Érythème variable



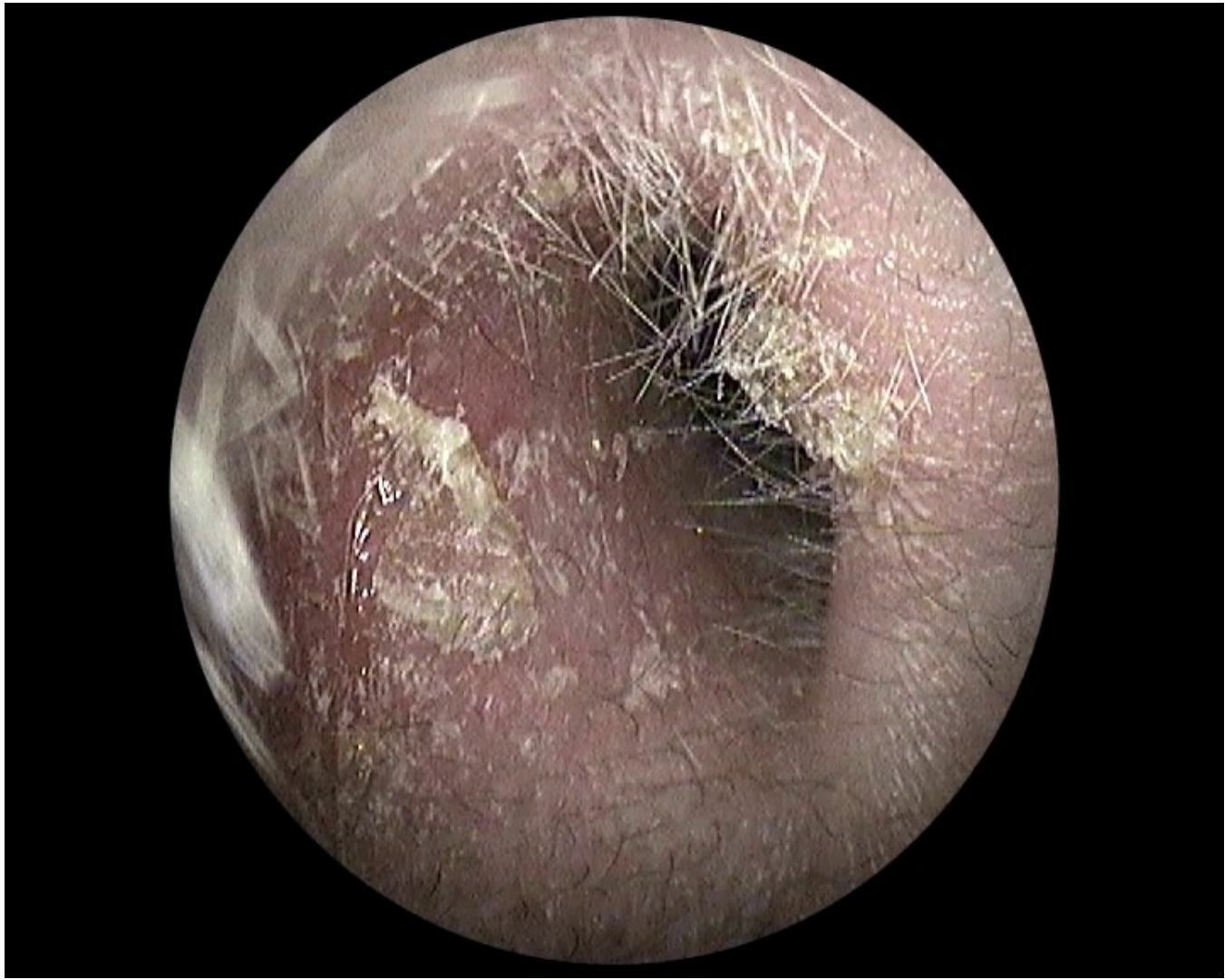
OEA sur eczema des méats

Prurit récidivant

Squames (+/- micro)

Douleur variable

Érythème variable



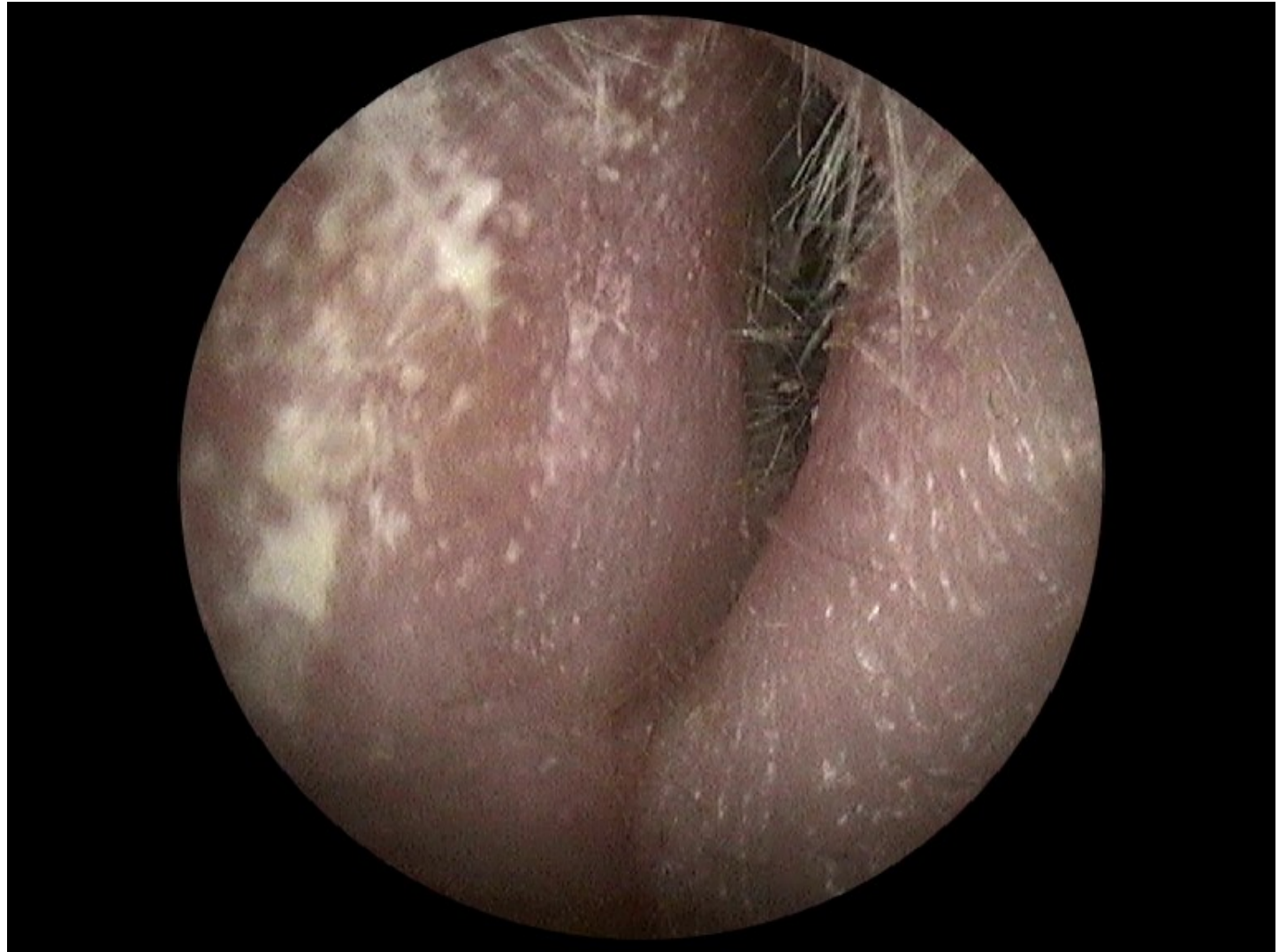OEA sur eczema des méats

Prurit récidivant

Squames (+/- micro)

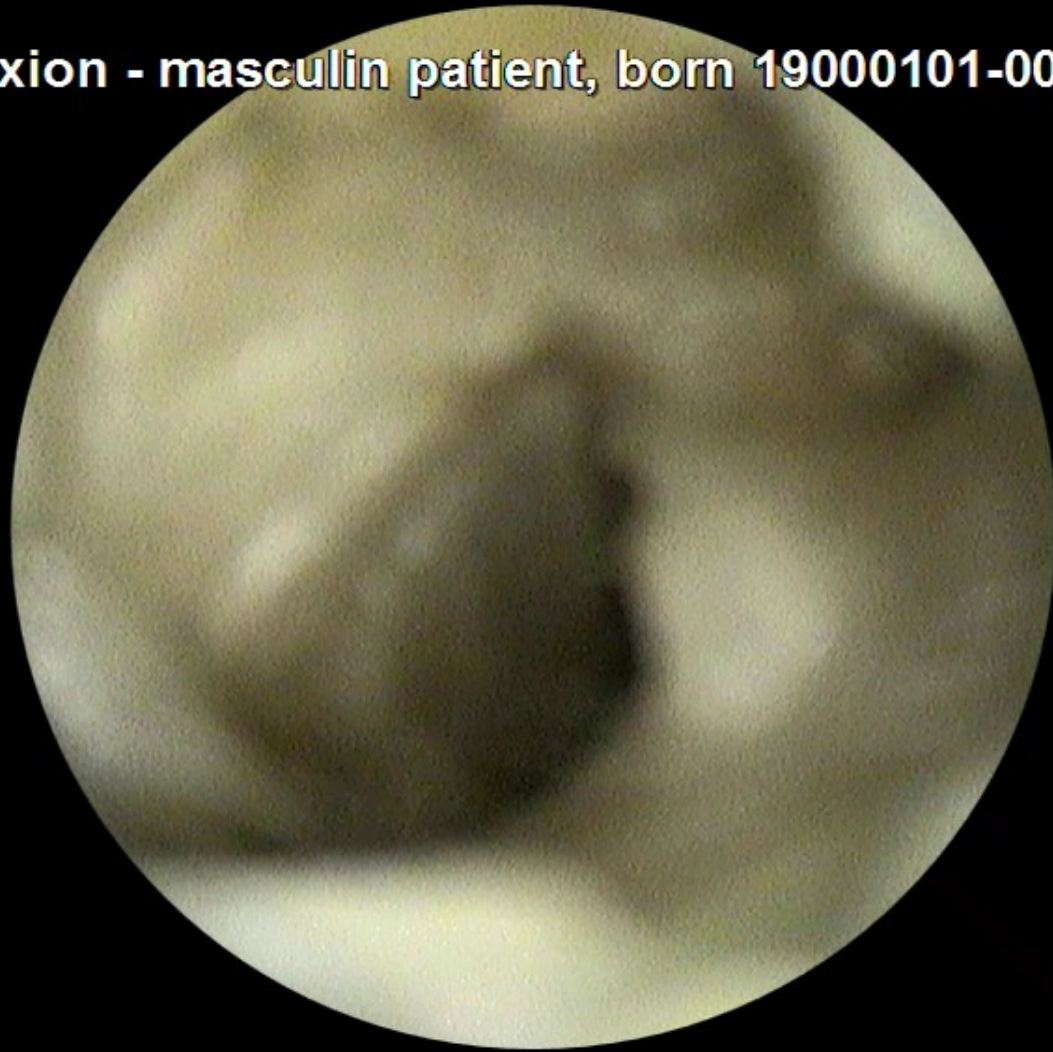Douleur variable

Érythème variable

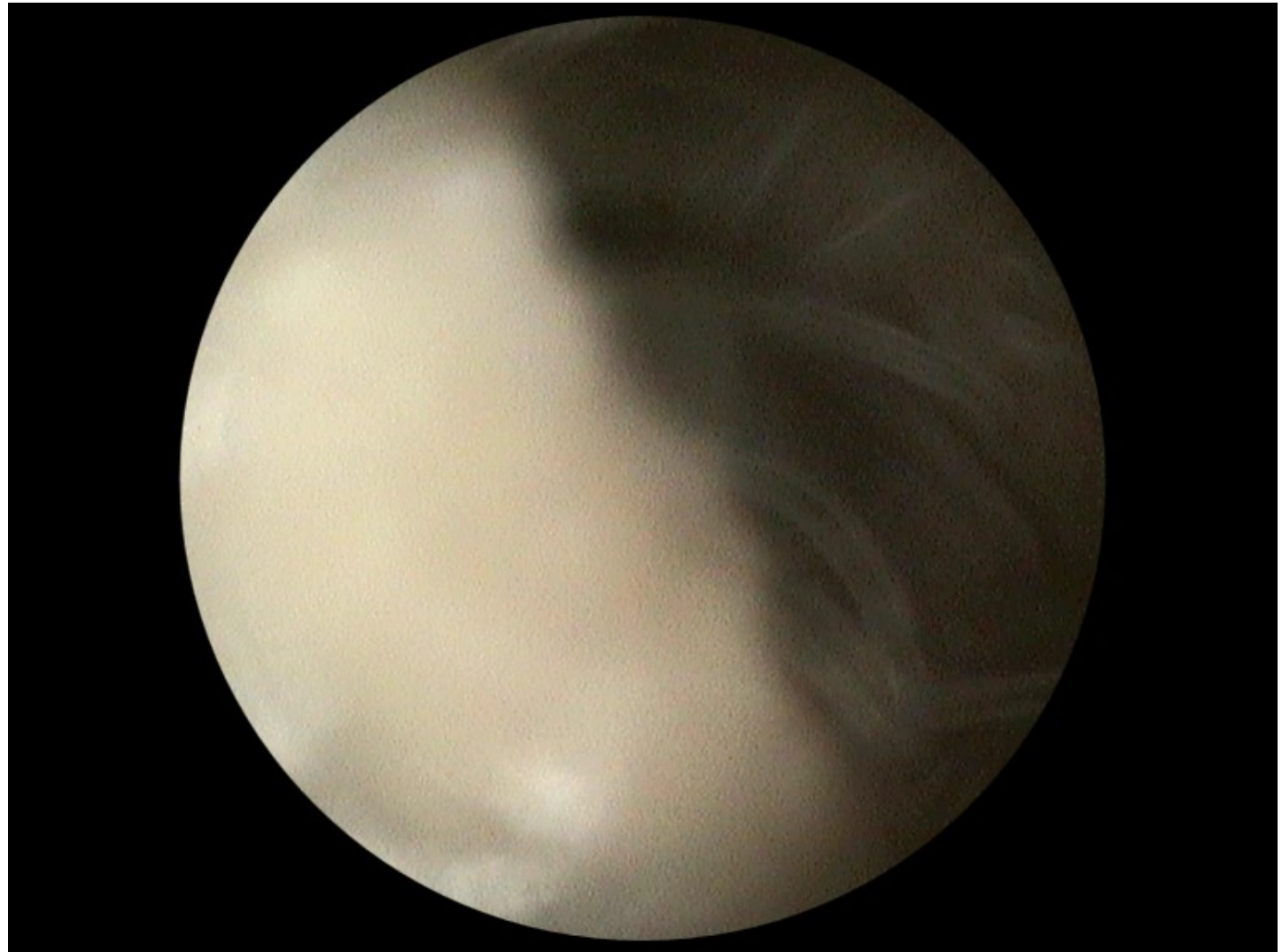


OEA sur
eczema

xion xion - masculin patient, born 19000101-00_00_00

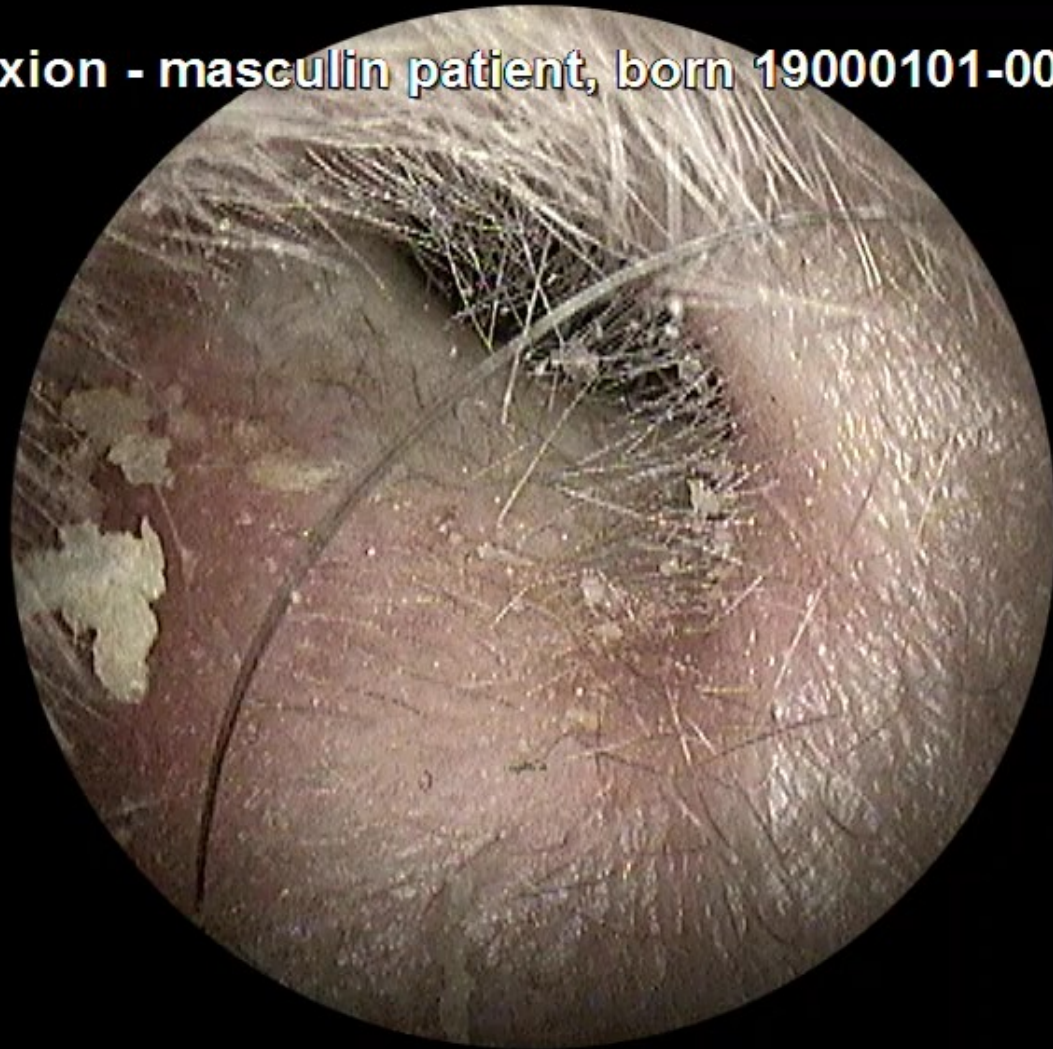

OEA avec
oedème sur
eczema



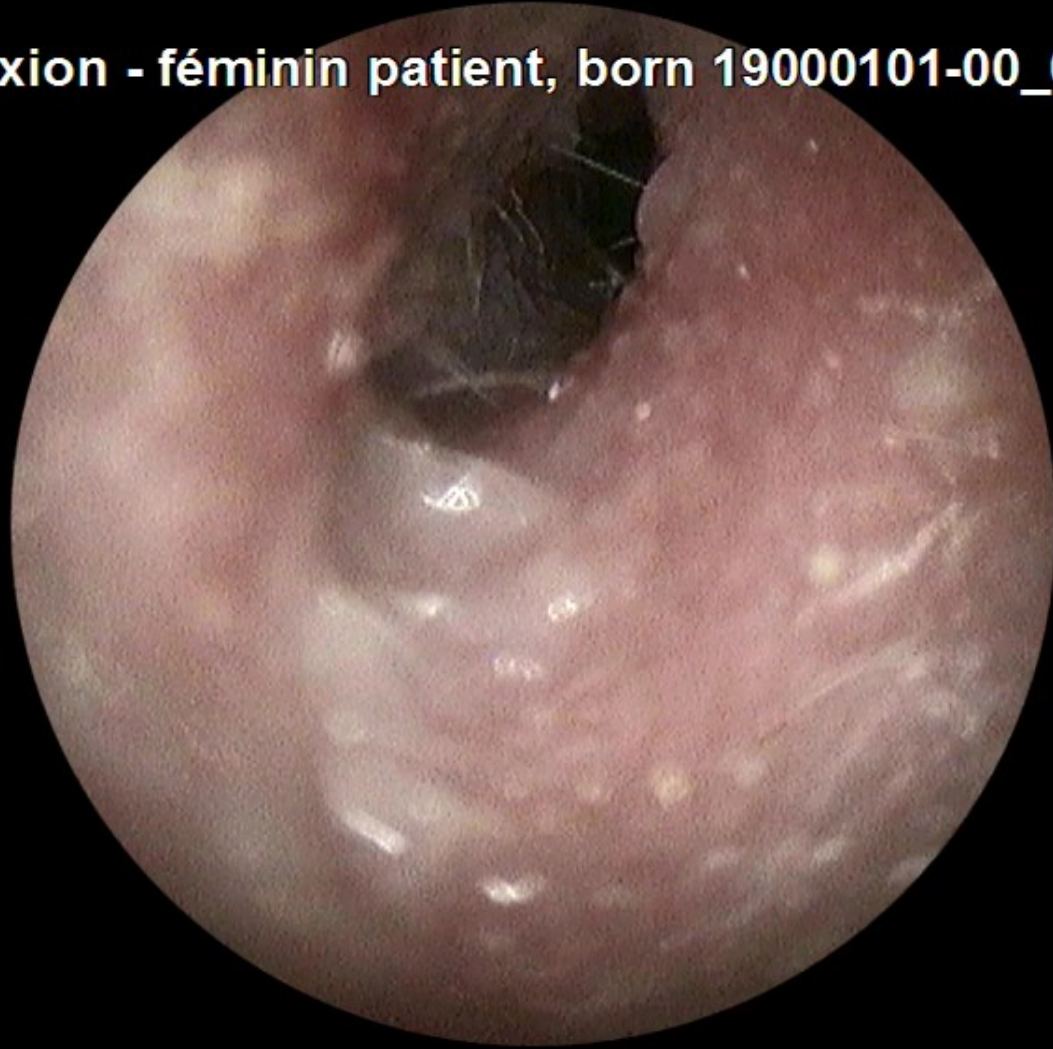
Œdème avec
OEA sur
eczema

xion xion - masculin patient, born 19000101-00_00_00



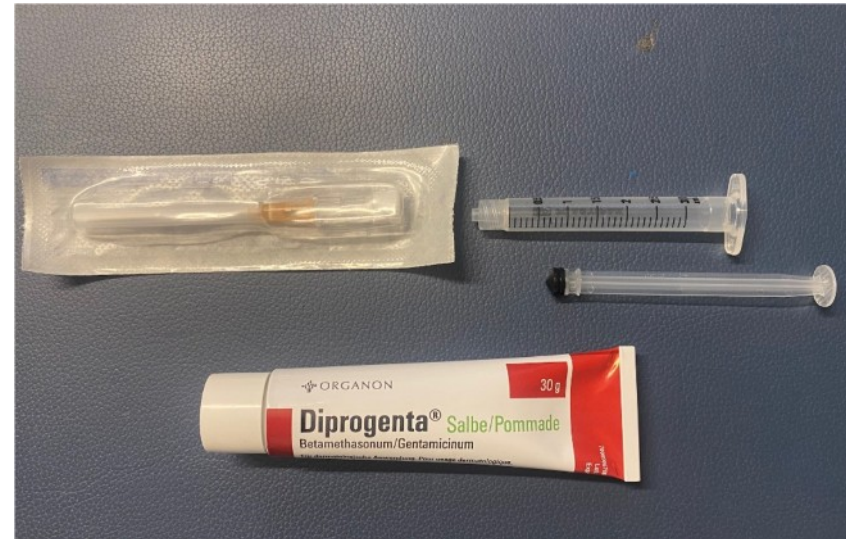OEA avec
œdème sur
eczema

xion xion - féminin patient, born 19000101-00_00_00



OEA

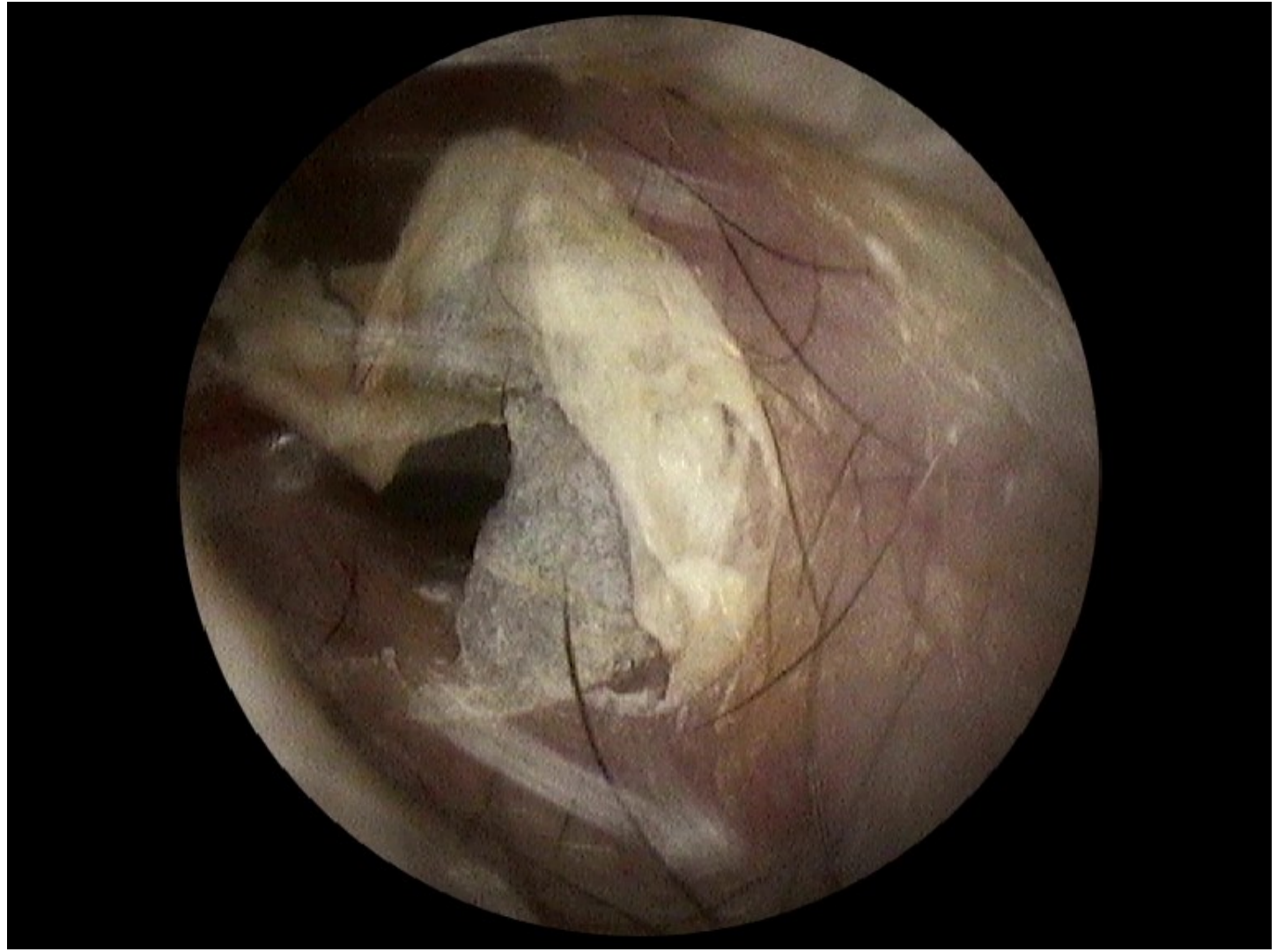
- Traitement **topique** (+/- per os si immunosuppression)
 - Gouttes (Panotile, Ciproxin HC)
 - Pommade (Diprogenta, Triderm)
 - Plombage:



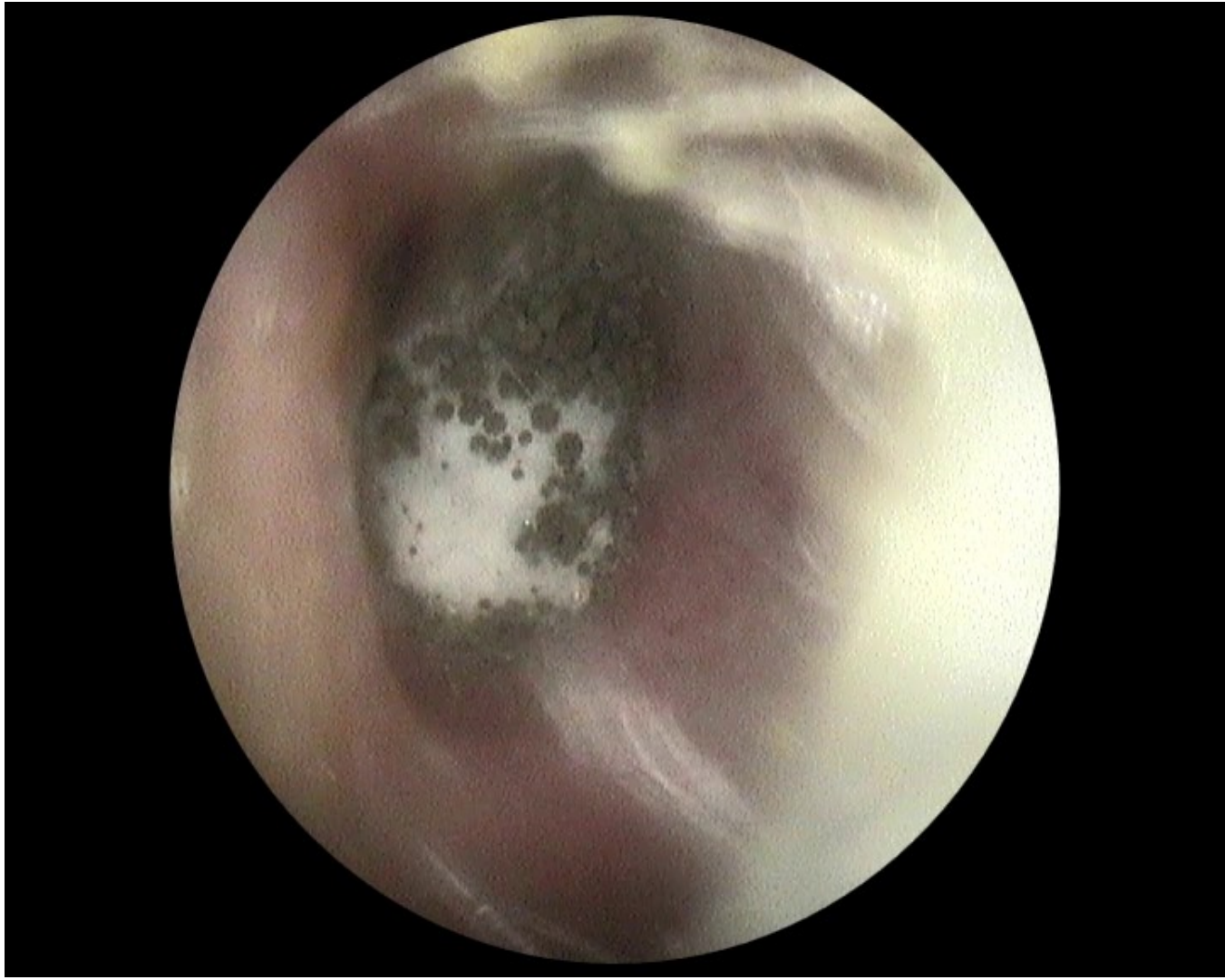OEA avec érysipèle (cellulite)

- Traitement topique + Abttt per os
 - iv si diabète, immunosuppression

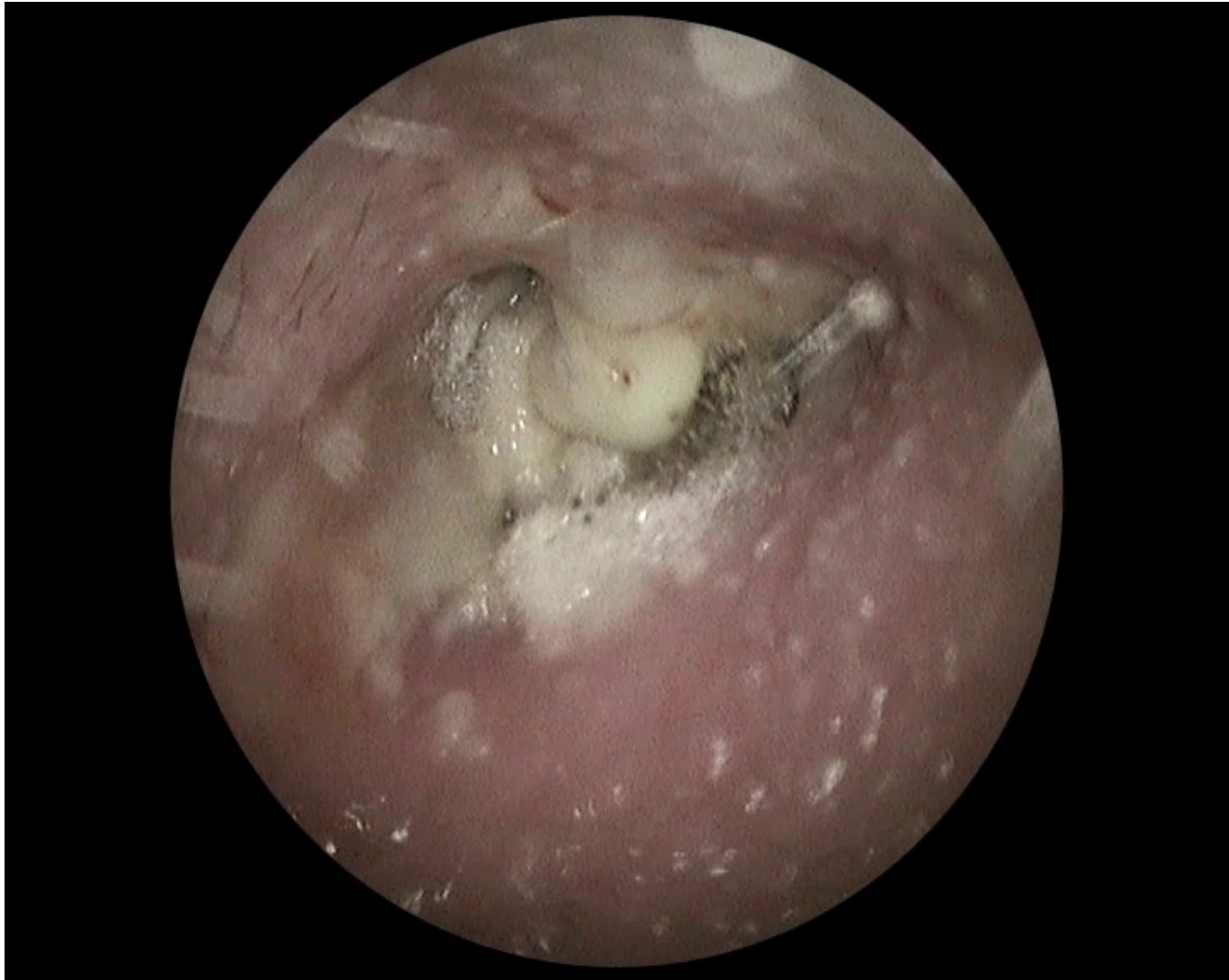Ciproxin HC
- OB...
-
résistances...



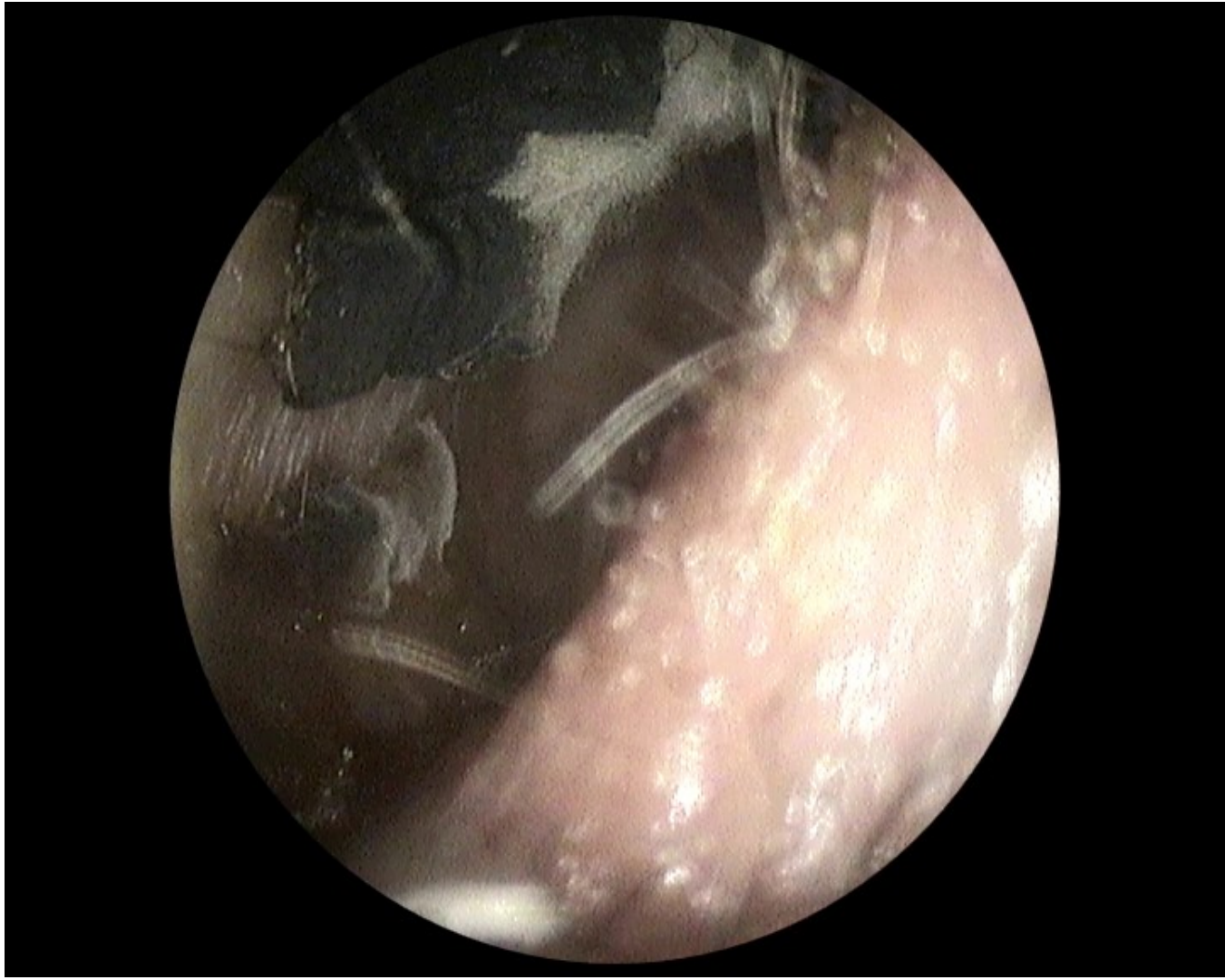OEA
mycotique
(Aspergillus
blanc et noir)



OEA
mycotique
(Aspergillus
blanc et noir)



OEA
mycotique
(Aspergillus
blanc)



OEA mycotique (Aspergillus blanc)

- Traitement = **nettoyages** + Triderm

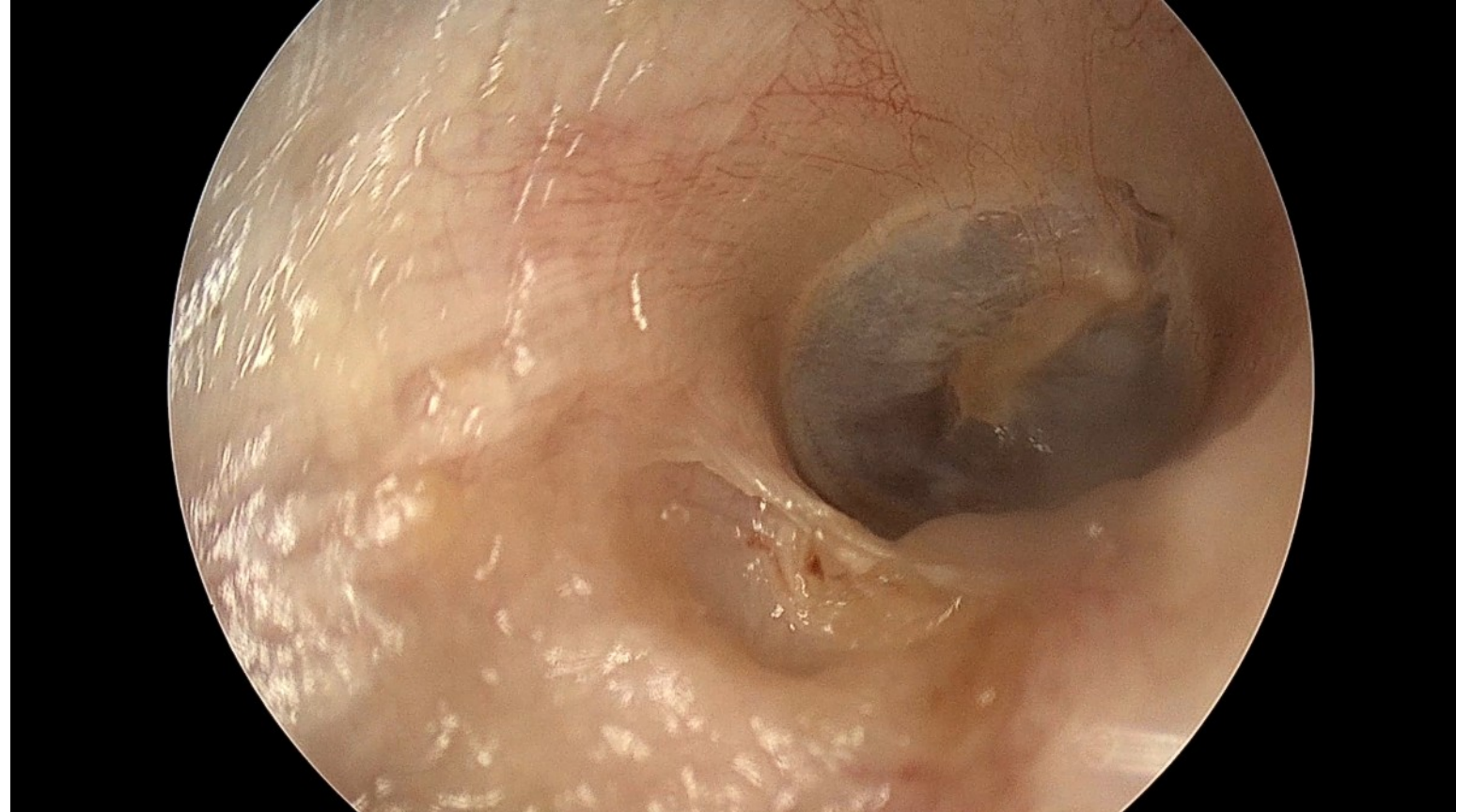
Zona otique

- OEA
- Vésicules-croûtes zone de Ramsay-Hunt...
- Paralysie faciale
- +/- vertige
- +/- surdité sensorielle

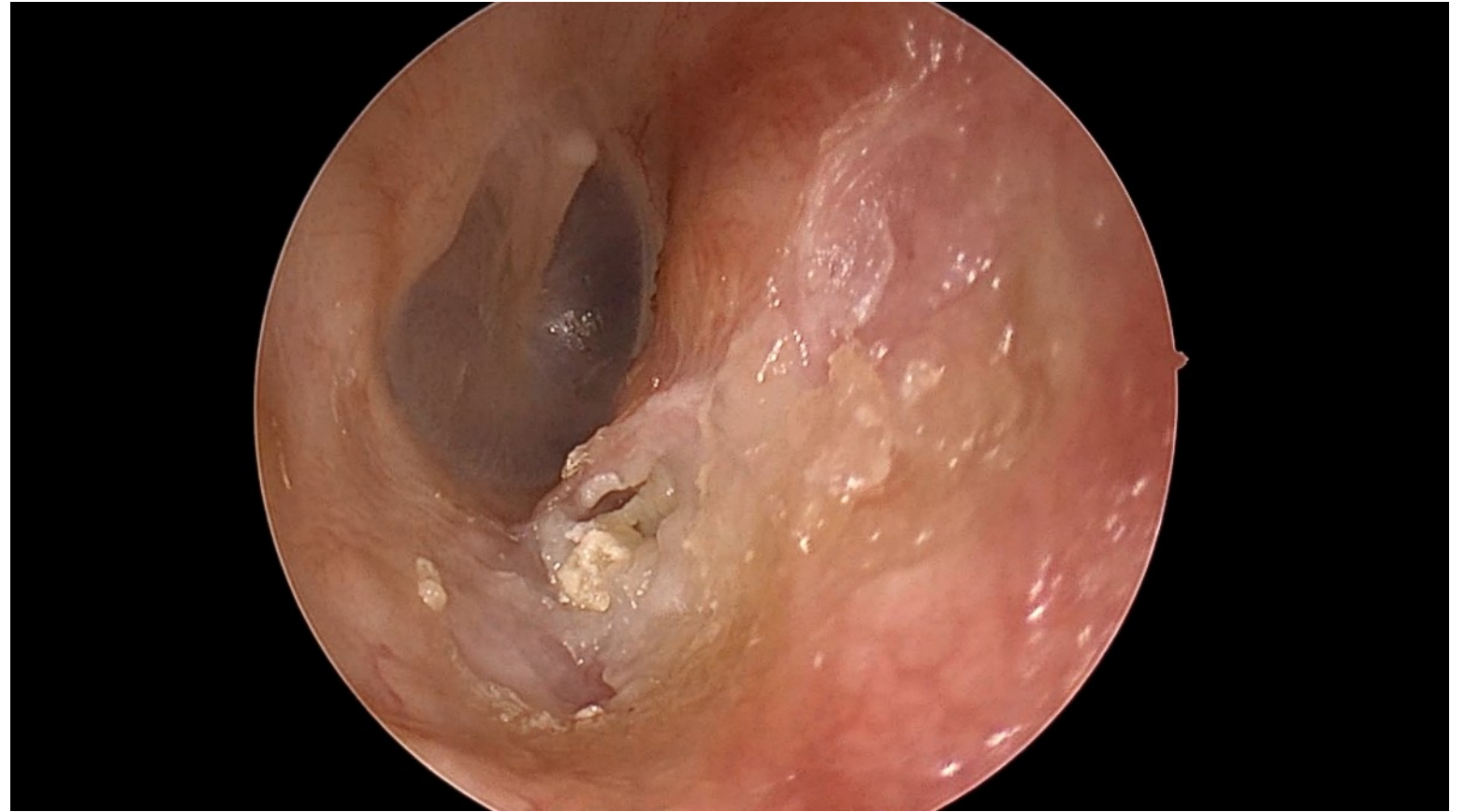
Zona otique

- Traitement
 - Topique
 - Prednisone per os 40-50mg/j 10 jours
 - Valtrex 1g 3x/j 10 jours
- ...mauvais pronostic de la paralysie (50%)

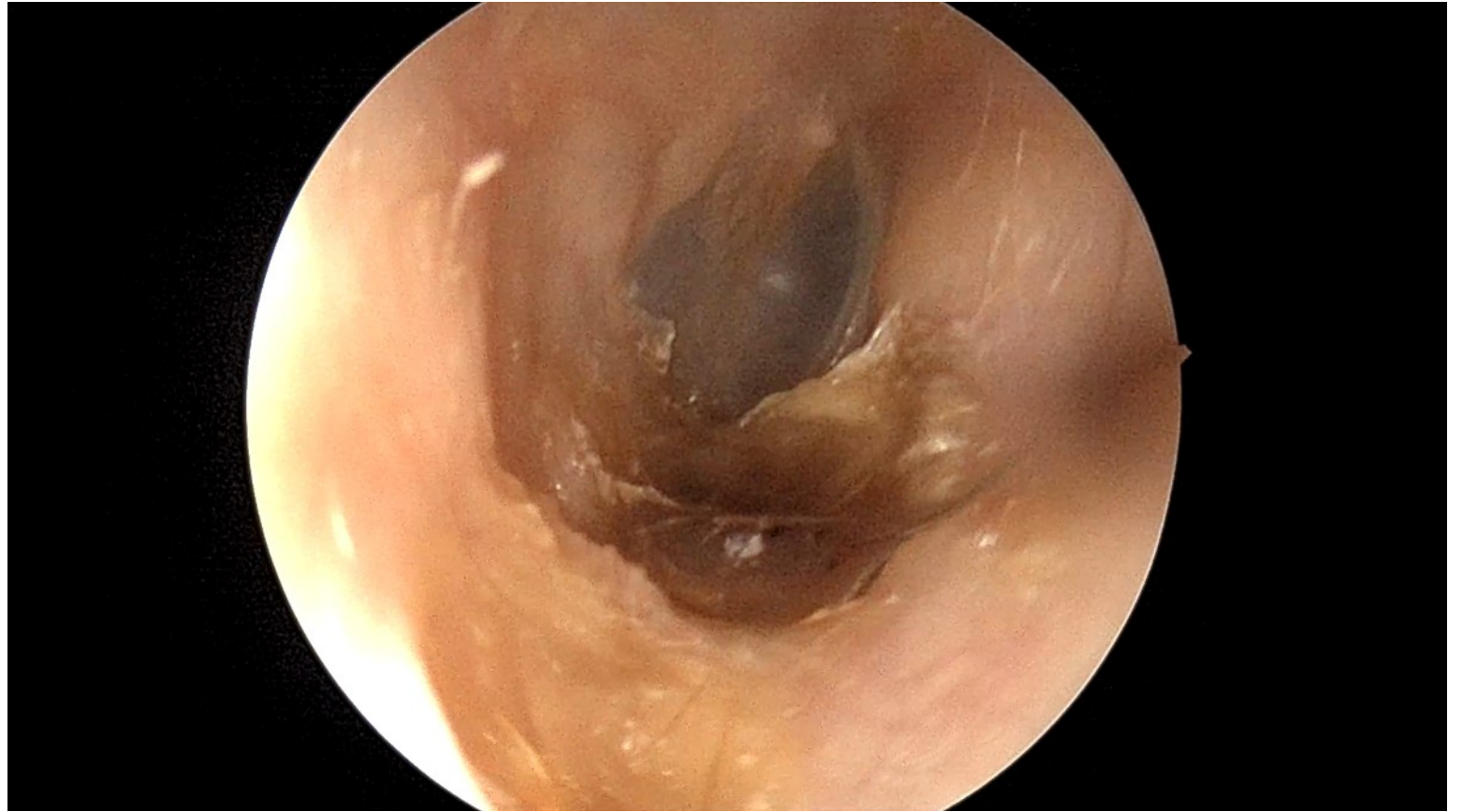
Erosion du
CAE sur
bouchon de
cerumen



Erosion du
CAE
surinfectée
sur bouchon
de cerumen

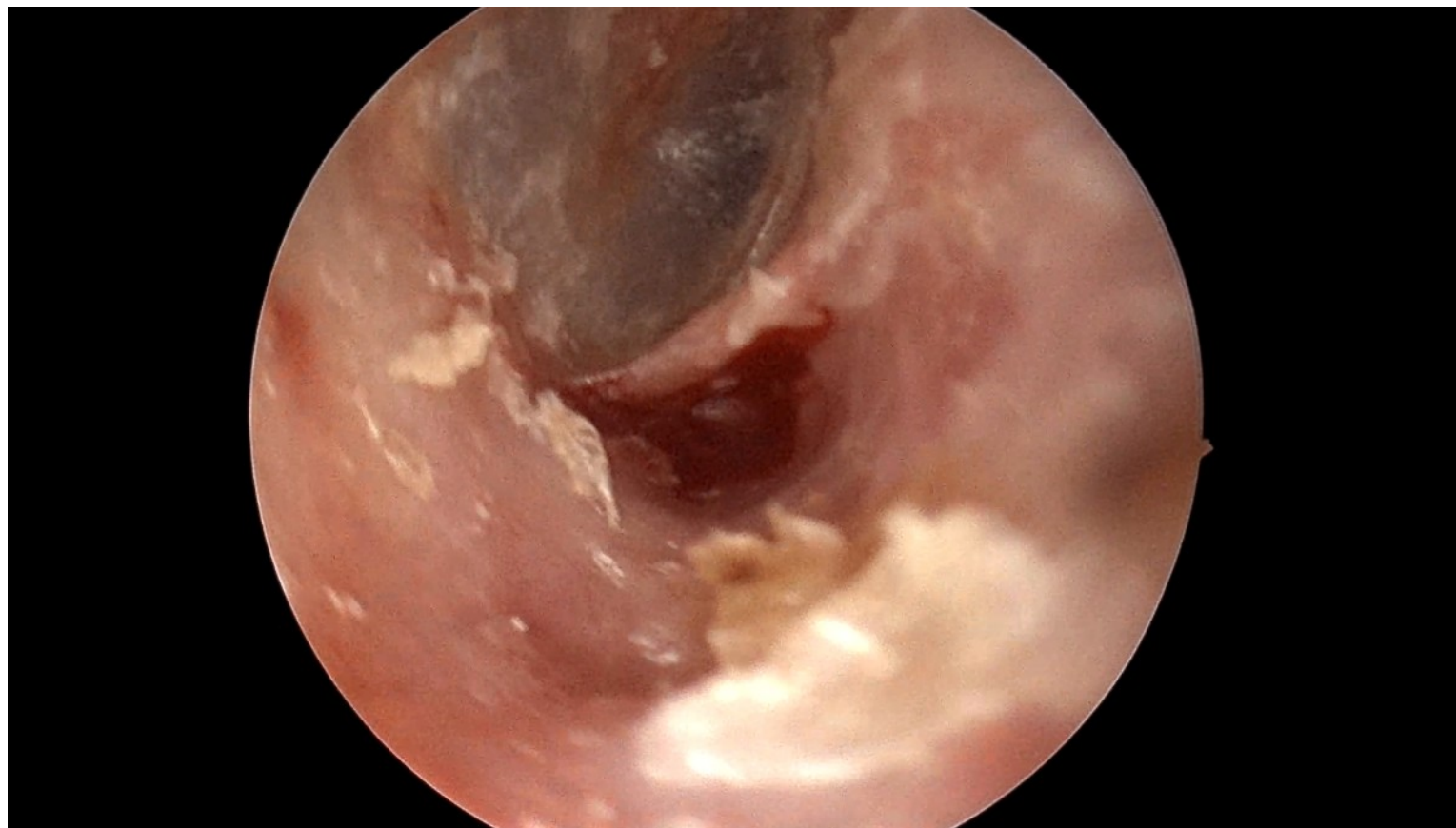


Erosion du
CAE sur BC
après 6 mois
(ttt
Diprogenta
locale
1x/mois)

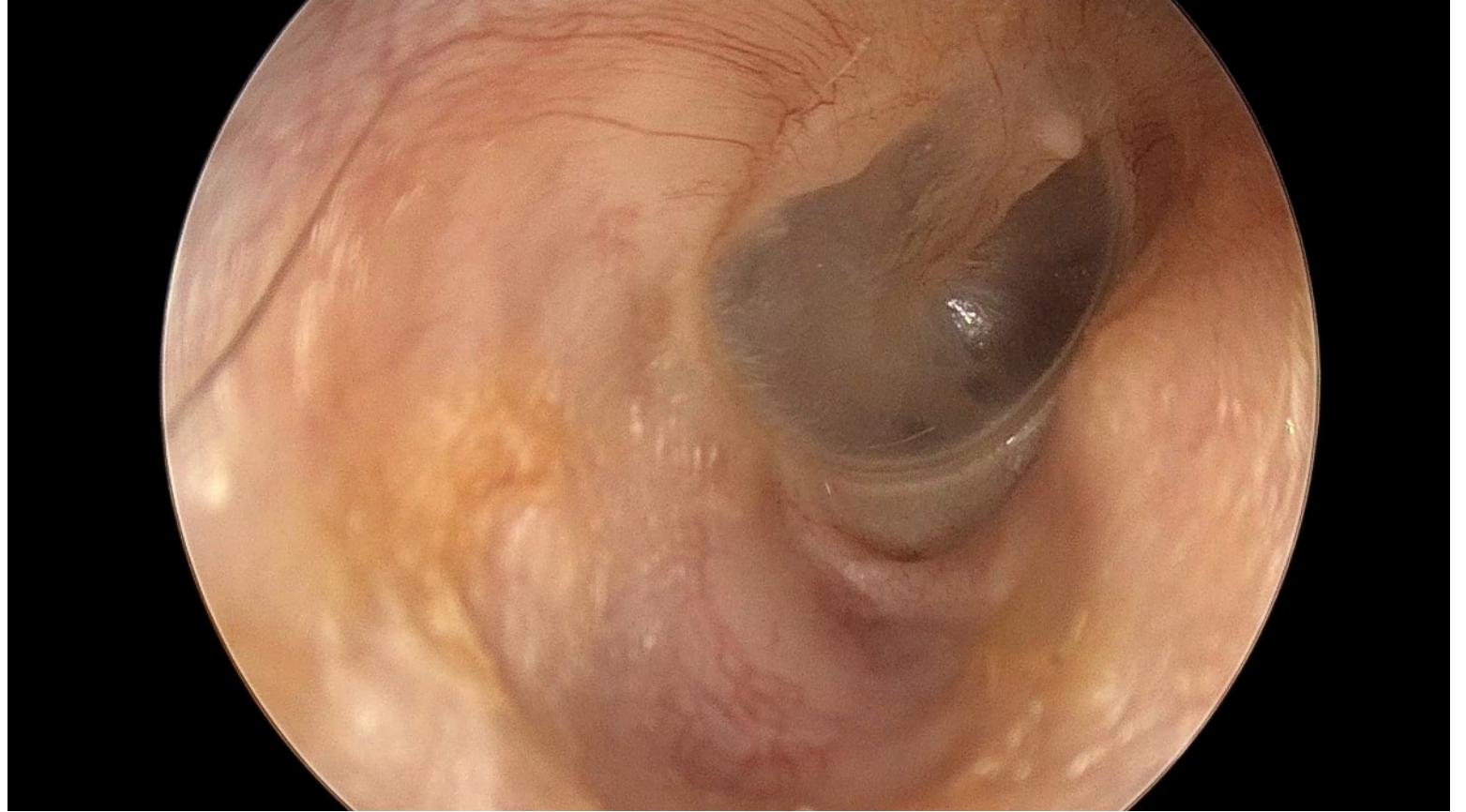


Erosion du
CAE sur BC
5 mois

après
nettoyage

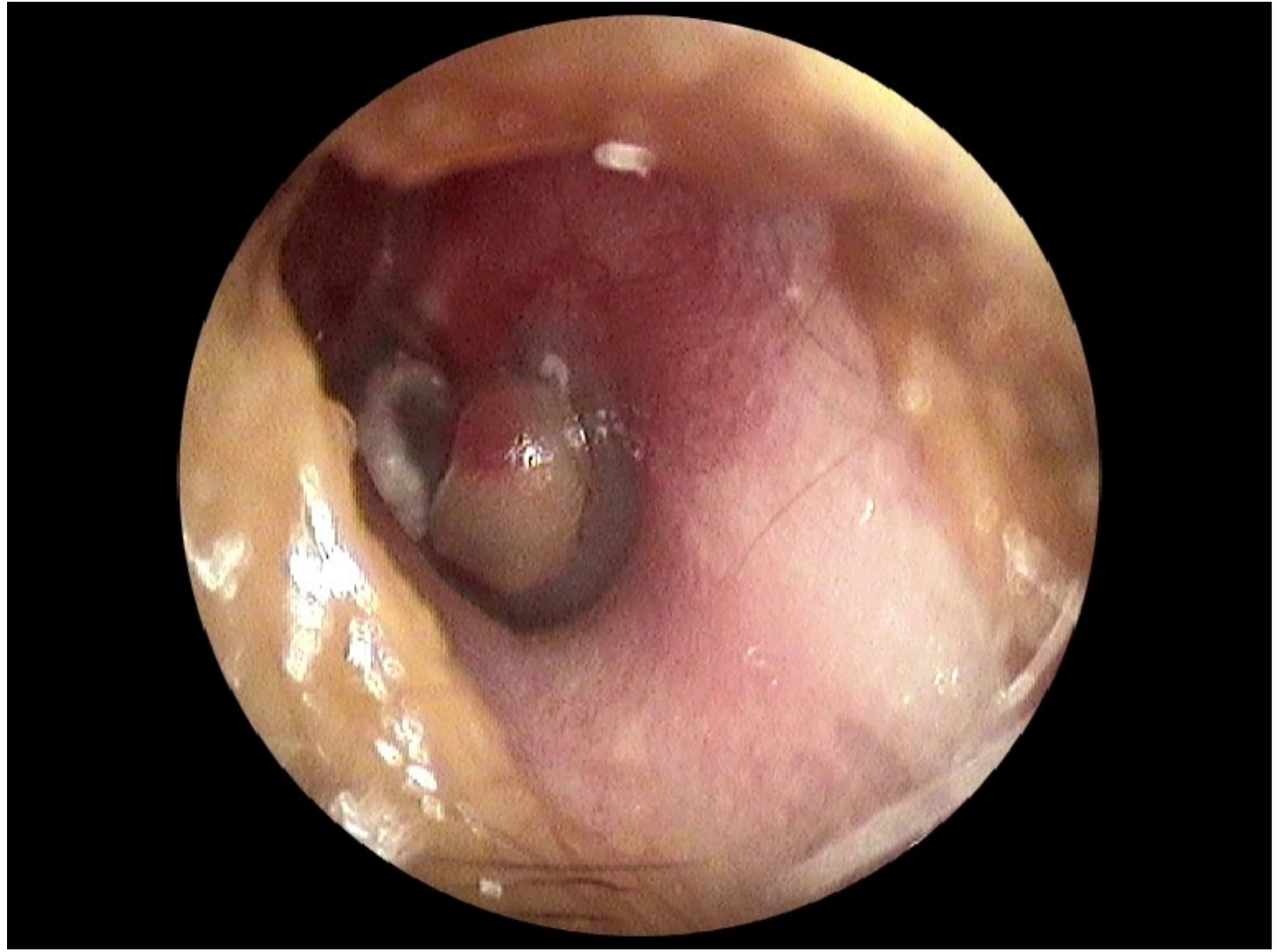


Erosion du
CAE sur BC
après 7 mois
(ttt
Diprogenta
locale
1x/mois)



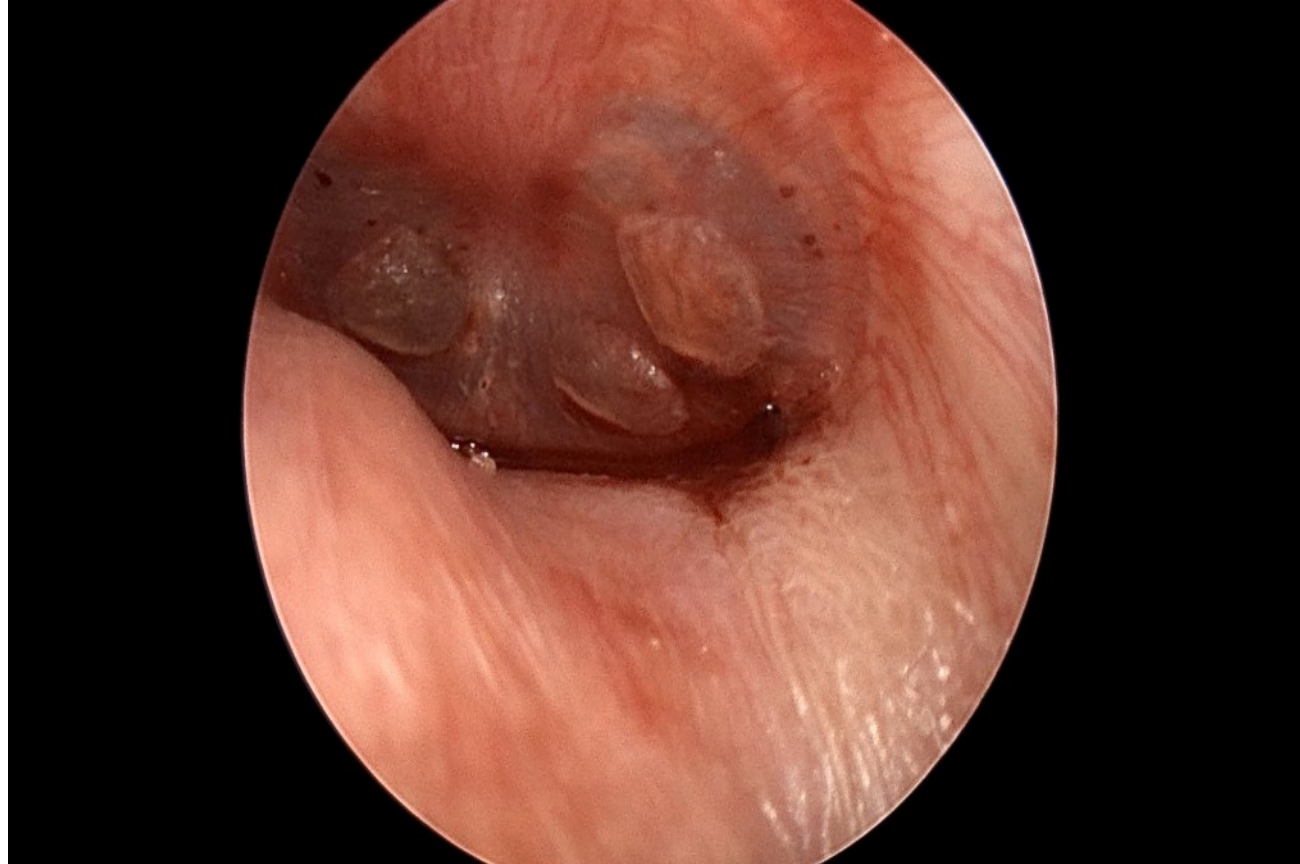Myringite
bulleuse
(otite
grippale)

+/- otorragie
spontanée



Myringite
bulleuse
(otite
grippale)

+ otorragie
spontanée



Myringite bulleuse (otite grippale)

- Traitement
 - Percer (aspirer) la/les bulles
 - Panotile / CiproHC
 - Ttt per os? (*Mycoplasma pneumoniae*?...)
 - Macrolide?
 - Co-Amox?

Rev Med Suisse 2023 ; 19 : 1774-9 | DOI :
10.53738/REVMED.2023.19.844.1774

OEA bulleuse

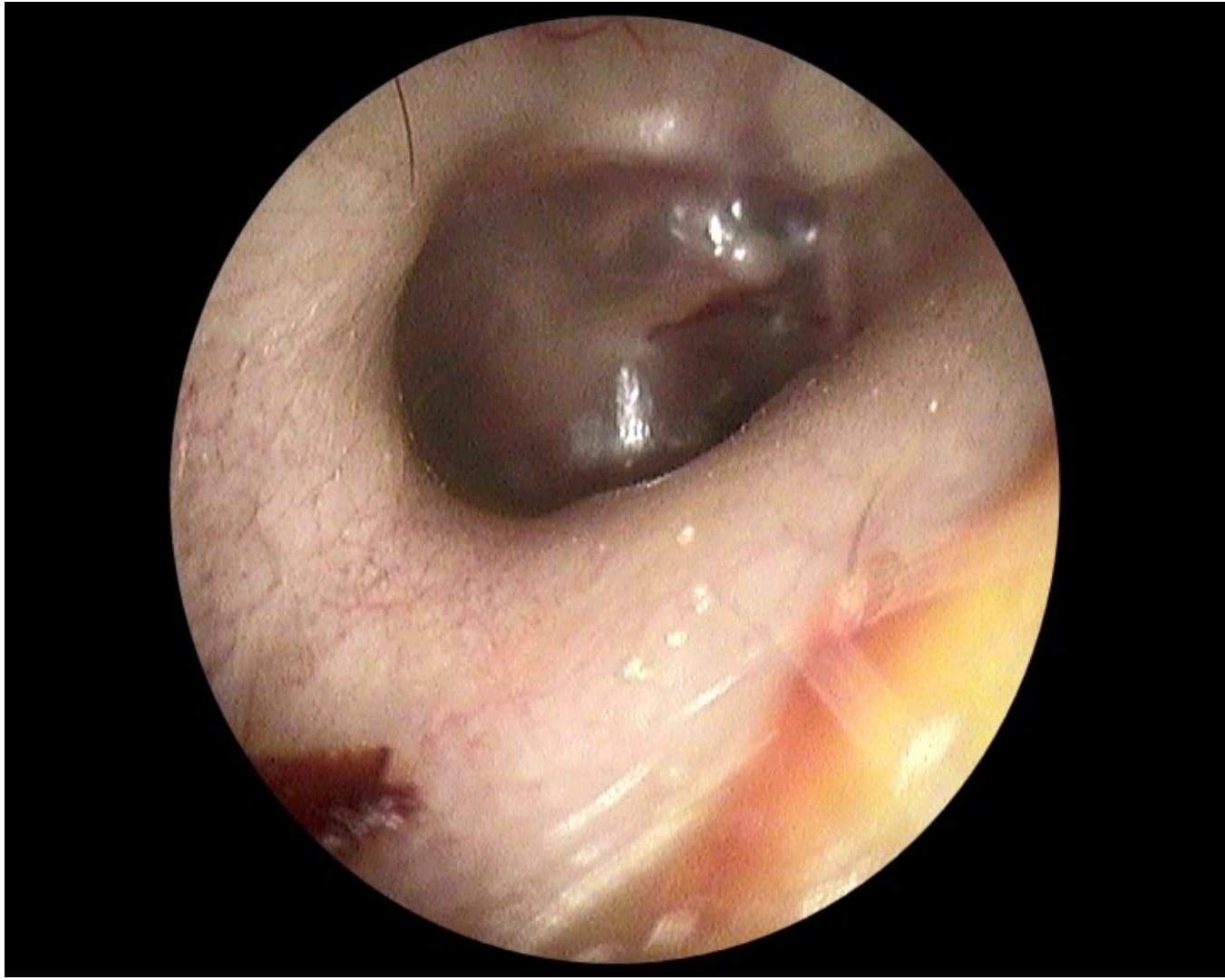
+/- otorragie

- Signes d'OEA
- Phlyctène(s) hémorragique(s) du CAE
- Tympan normal
- Ttt topique

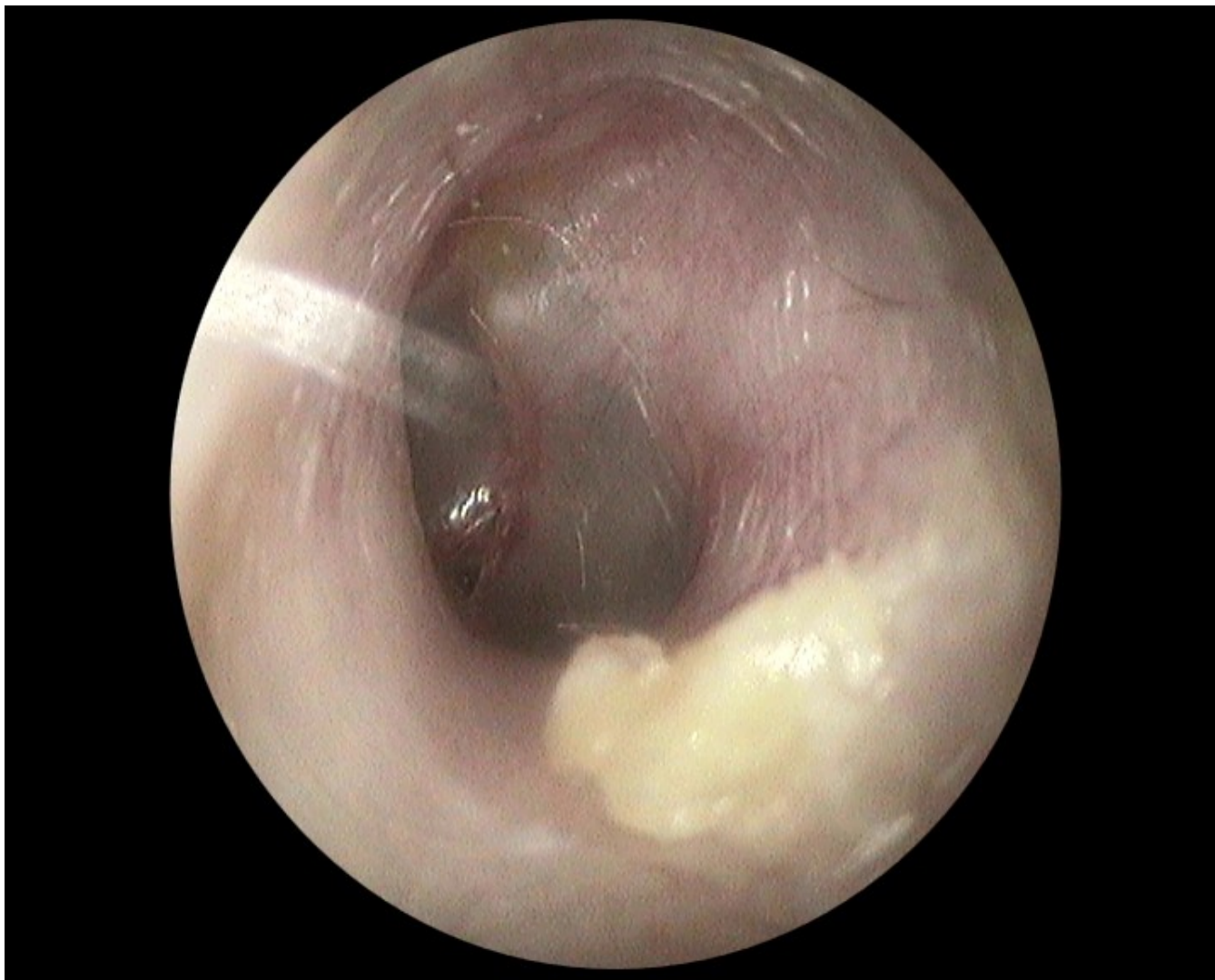
Barotrauma (avion, plongeon, claque...)

- Oreille bouchée
- +/- otalgie persistante

Barotrauma
(avion,
plongeon,
claque...)



Perforation tympanique traumatique

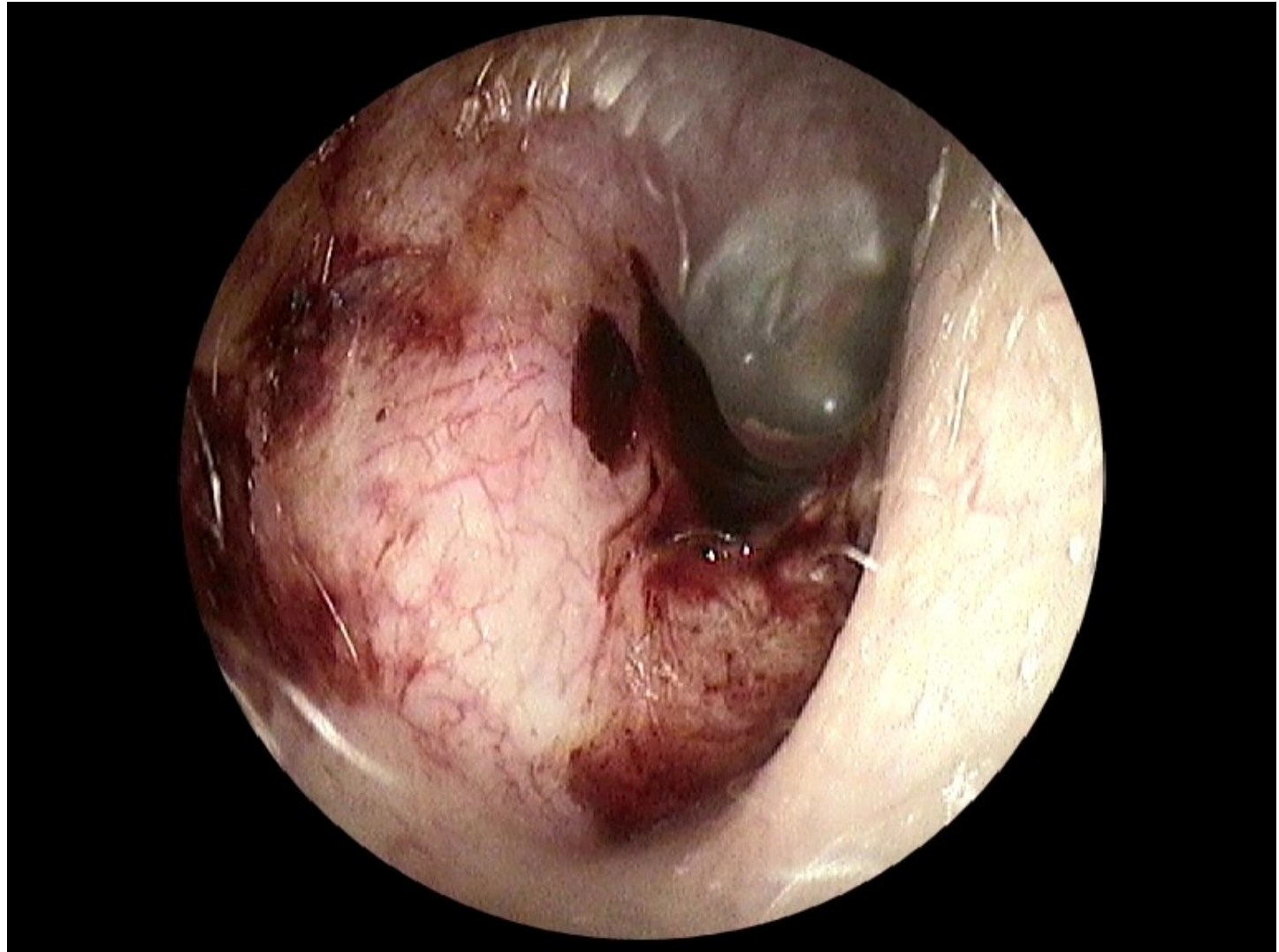


Perforation tympanique traumatique

- Audiogramme tonal
- Auto-Weber
- Traitement
 - Topique (Floxal gouttes opht)
 - Prednisone per os 40-50mg/j si atteinte sensorielle
- Fermeture spontanée en max 4-6 semaines

Blessure sur
Qtip

- otorragie
+/- trauma....!!



Blessure sur Qtip

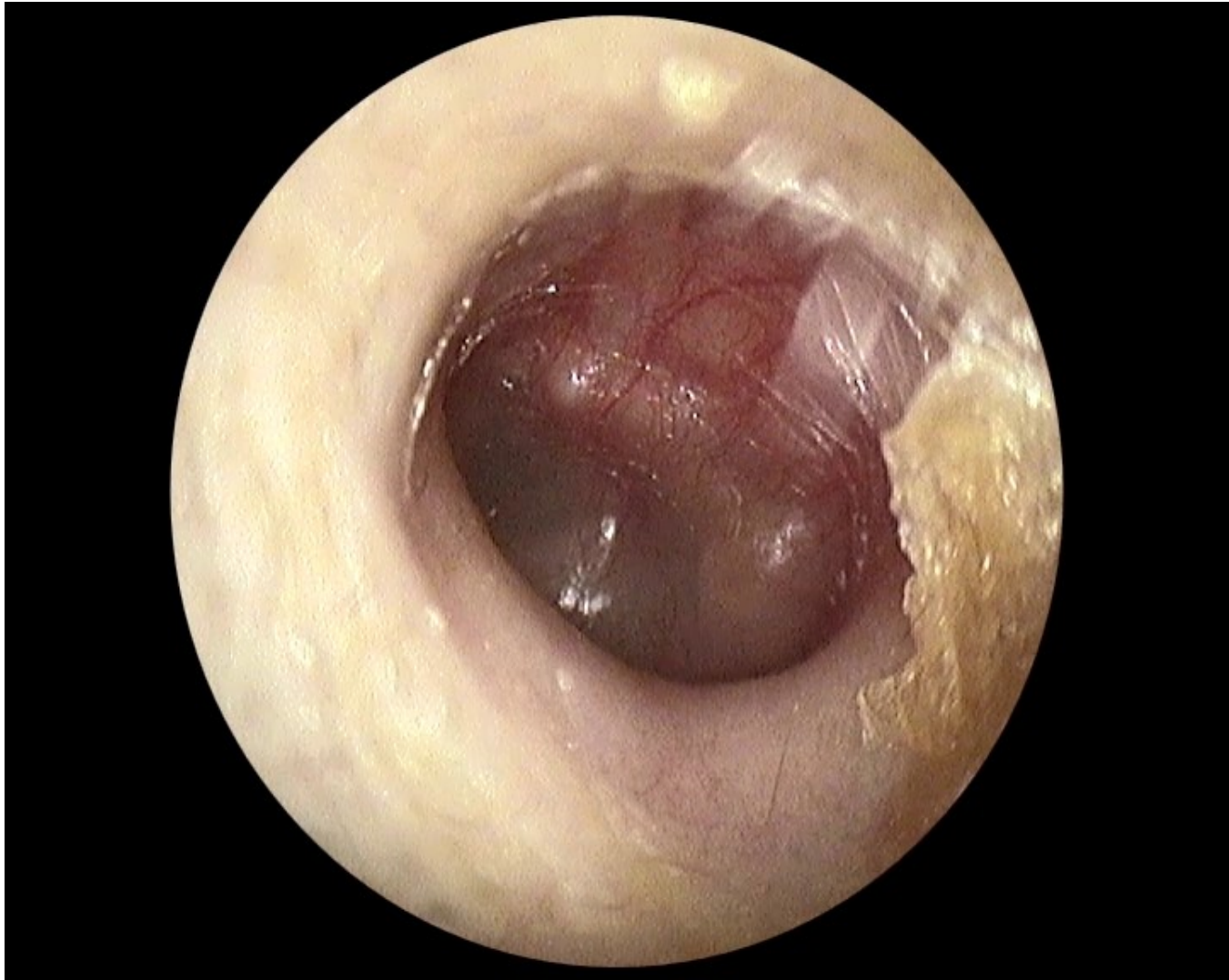- otorragie
+/- trauma....!!

- Traitement
 - Topique si douleur
 - Rien...

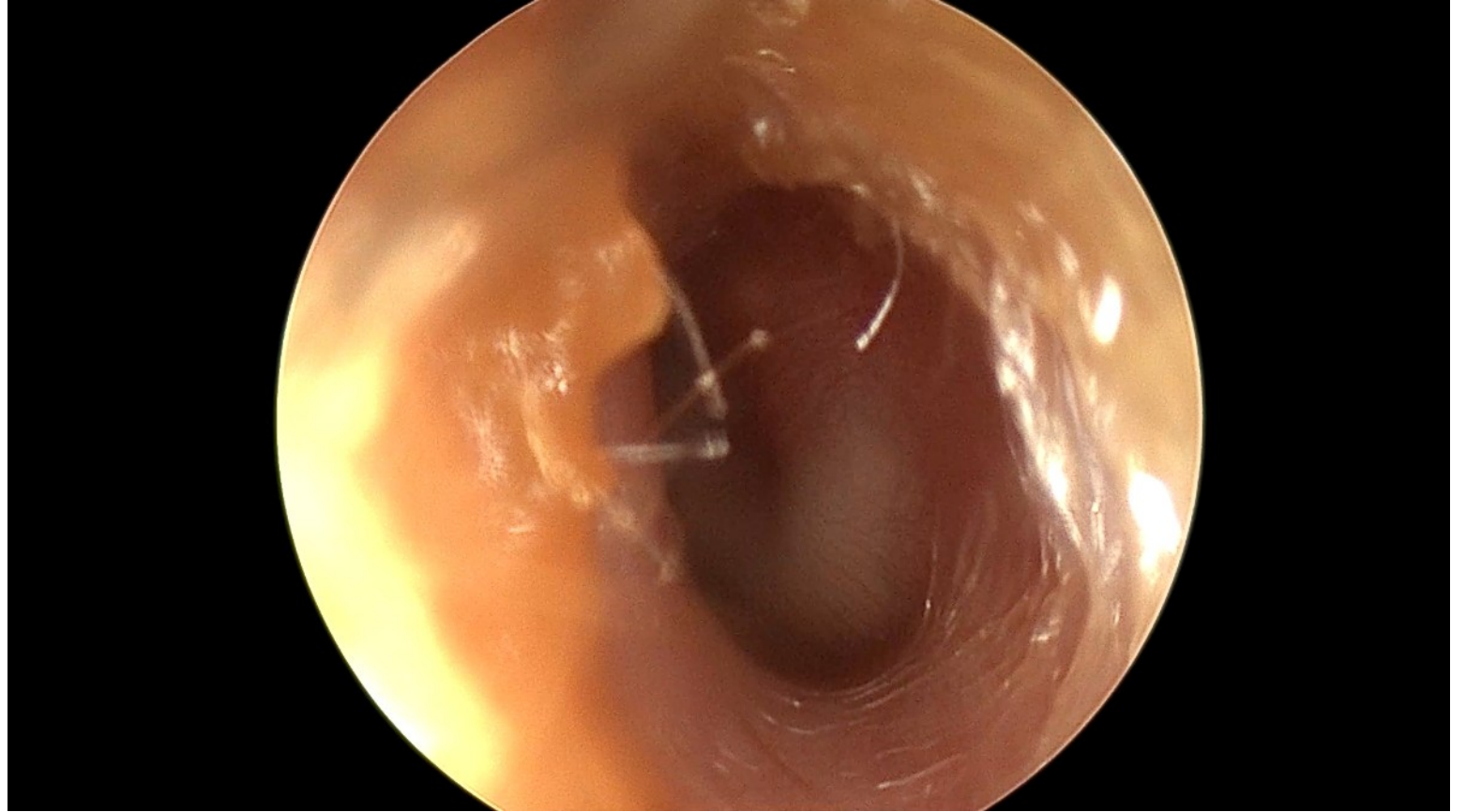
OMA

- NB: rhume!! (obstruction tubaire)

OMA
débutante



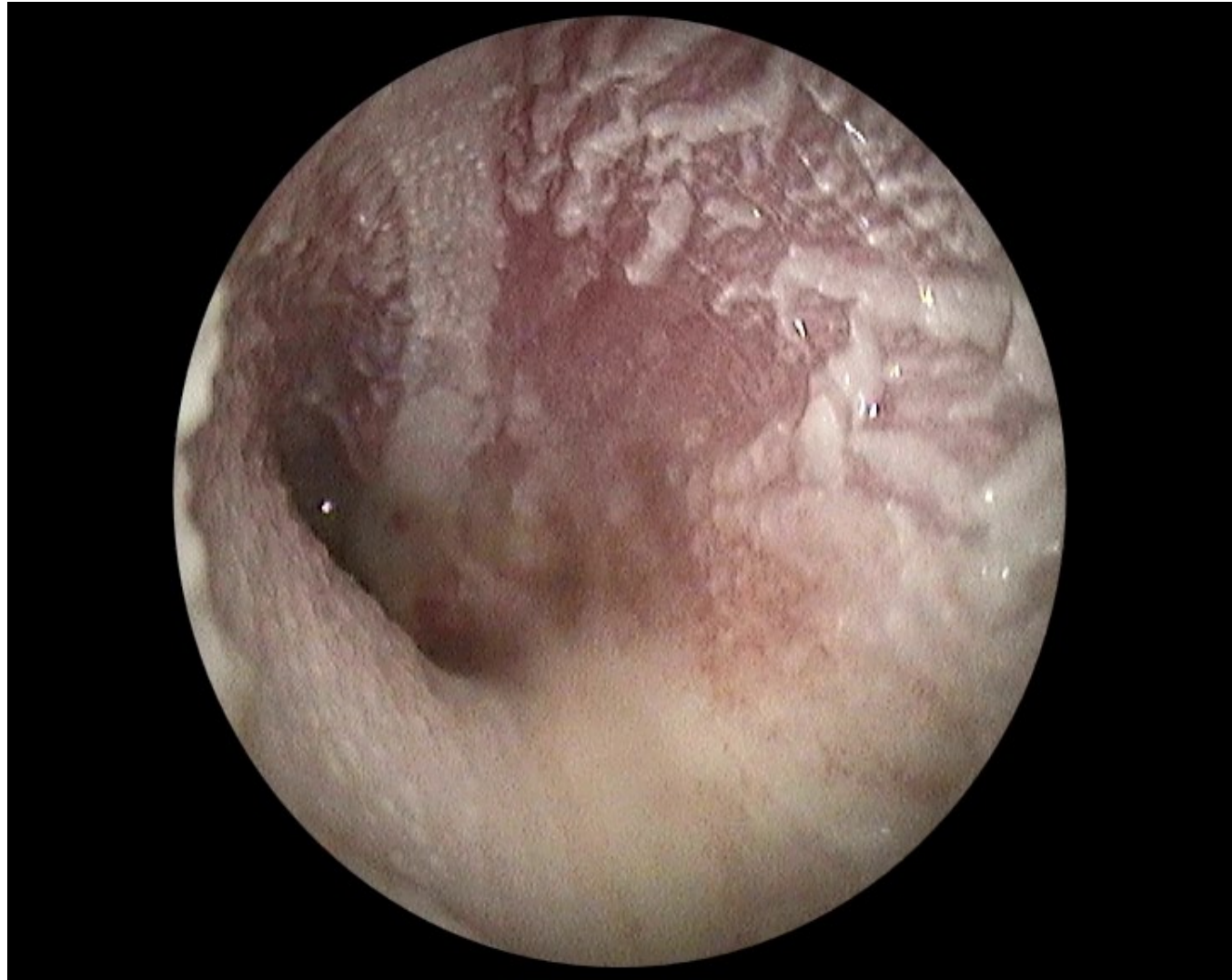OMA



OMA perforée

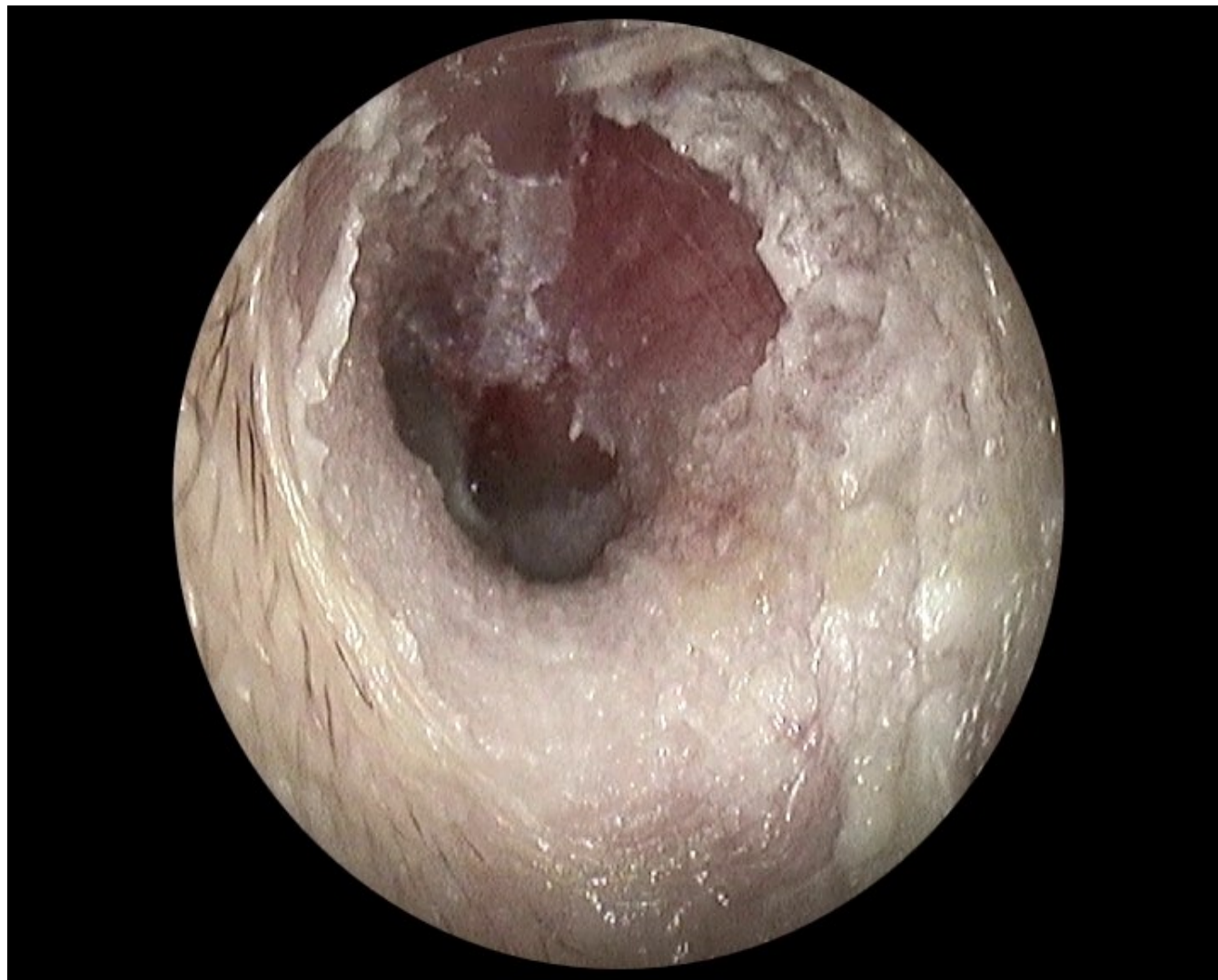- otorrhée
- soulagement de l'otalgie dès l'otorrhée

(...traces de CiproHC)



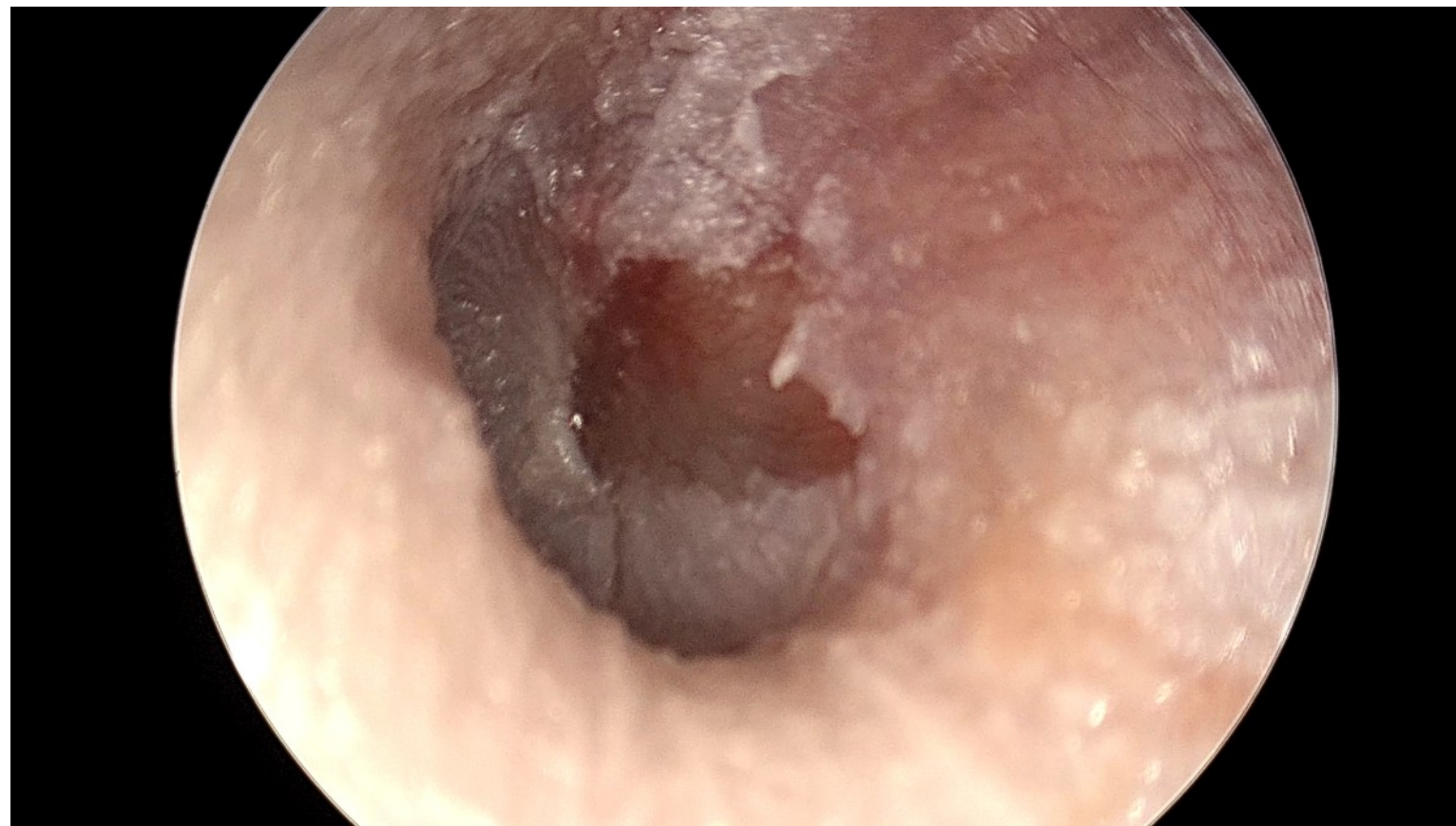OMA perforée
après
nettoyage

(...traces de
CiproHC)



OMA perforée
après
nettoyage

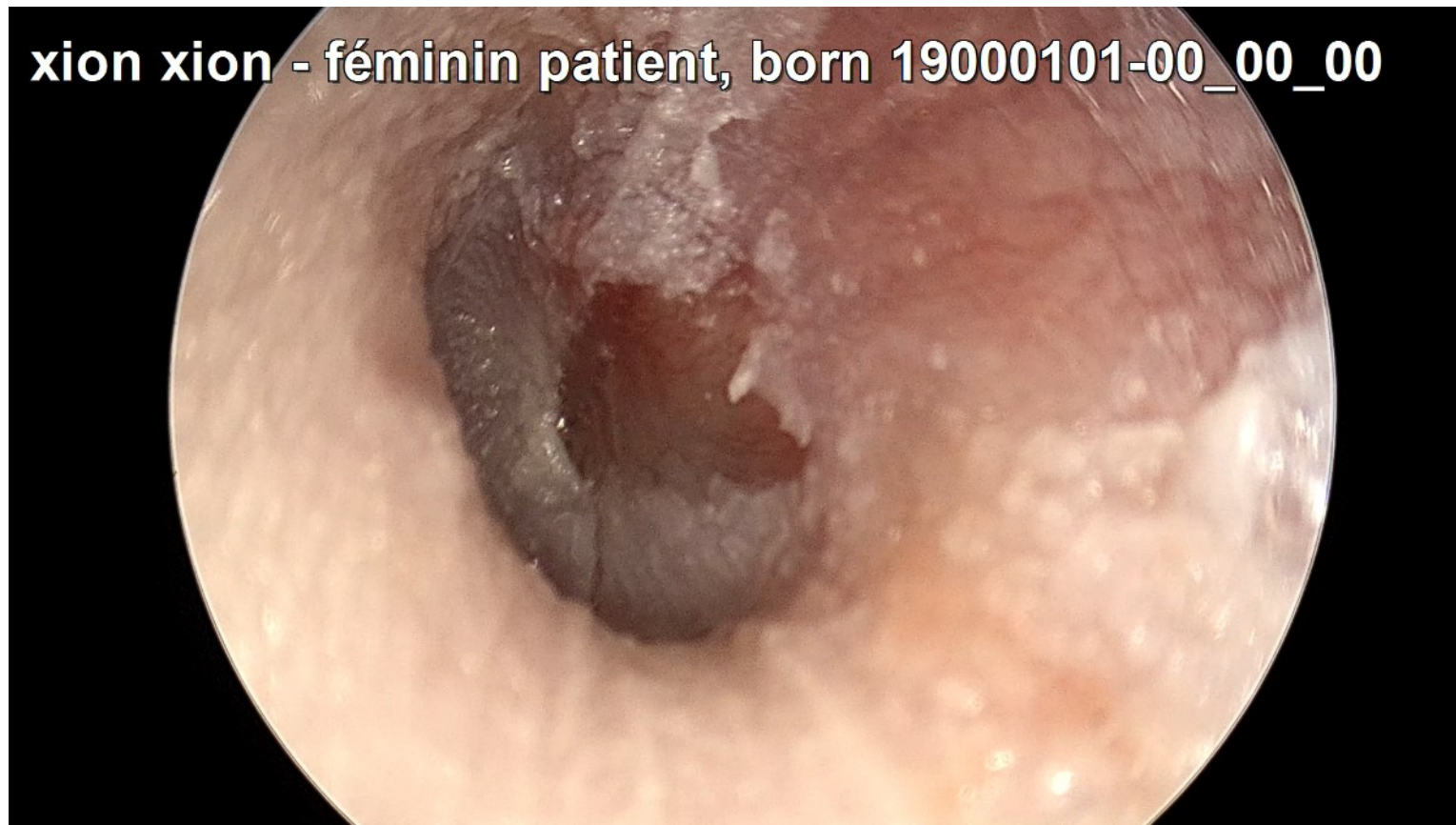(zoom)



OMA perforée
après
nettoyage

(zoom)

xion xion - féminin patient, born 19000101-00_00_00



OMA simple

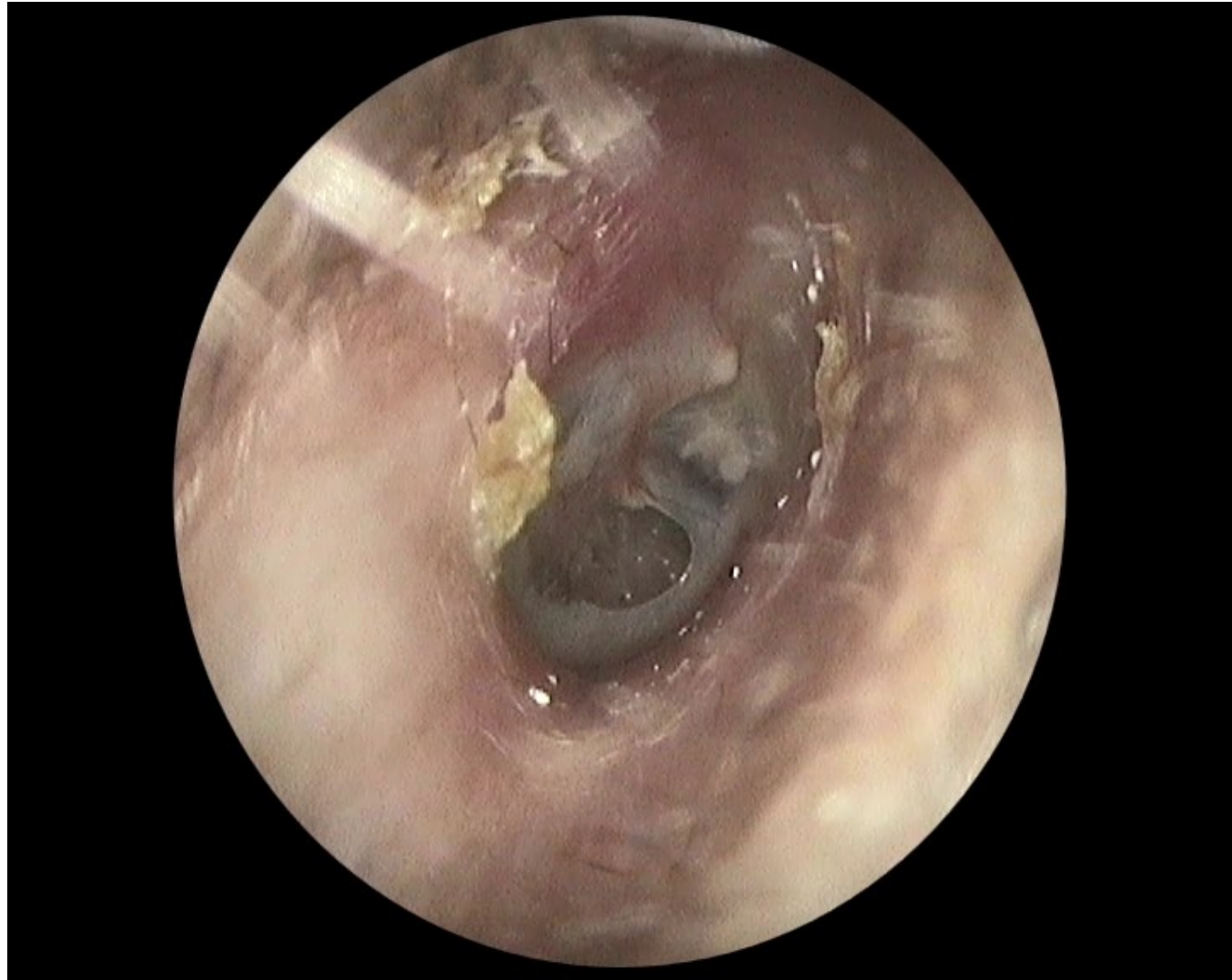- Traitement
 - Co-Amoxicilline, ...
 - AINS ou Prednisone
 - Vasoconstricteur nasal

OMA compliquée

- Labyrinthite
 - Vertige
 - Atteinte sensorielle
 - Auto-Weber
 - Audiogramme conduction osseuse
- ad Prednisone 40-50mg/j 10 jours

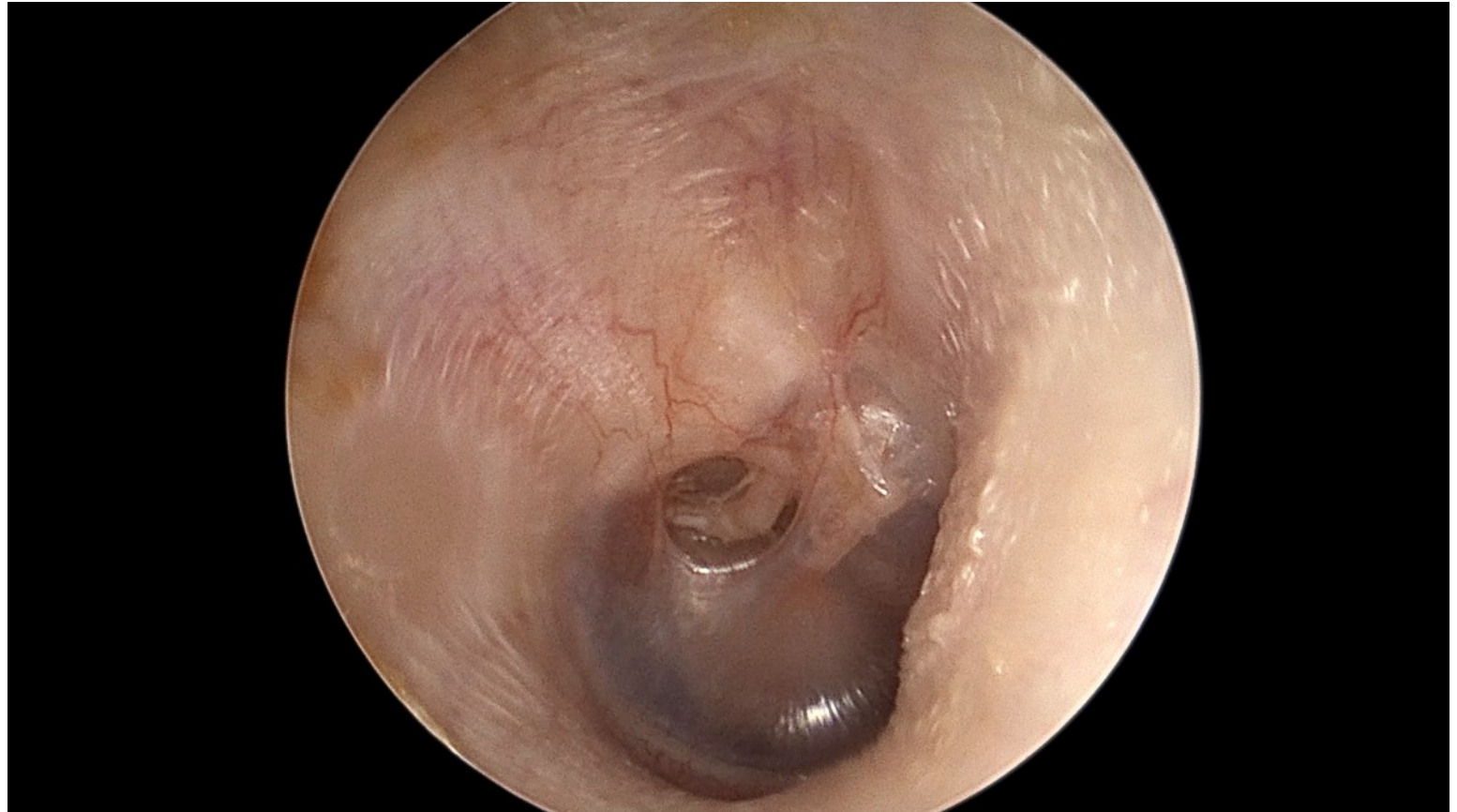
Otite
moyenne
chronique

= perforation
chronique



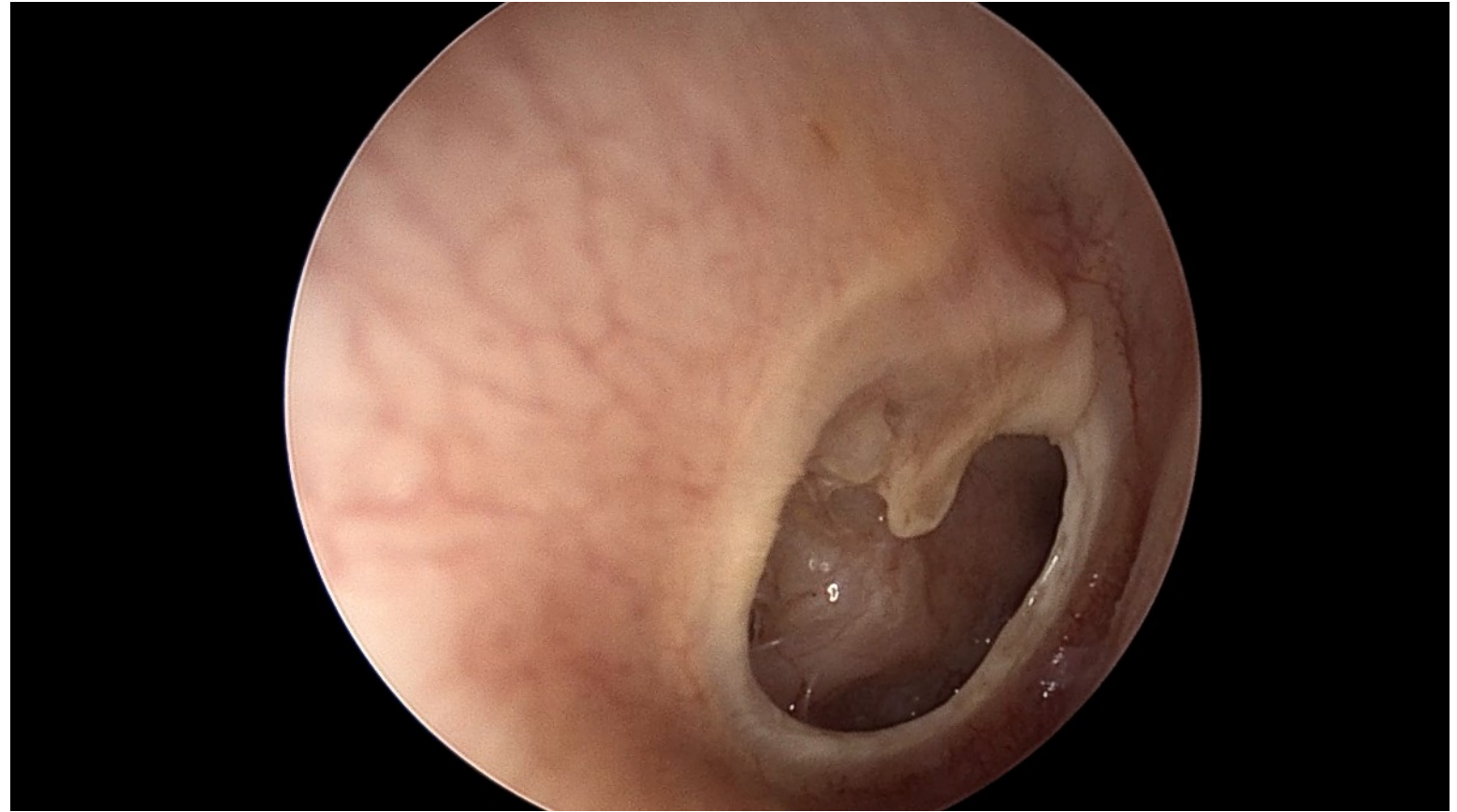
Otite
moyenne
chronique

= perforation
chronique



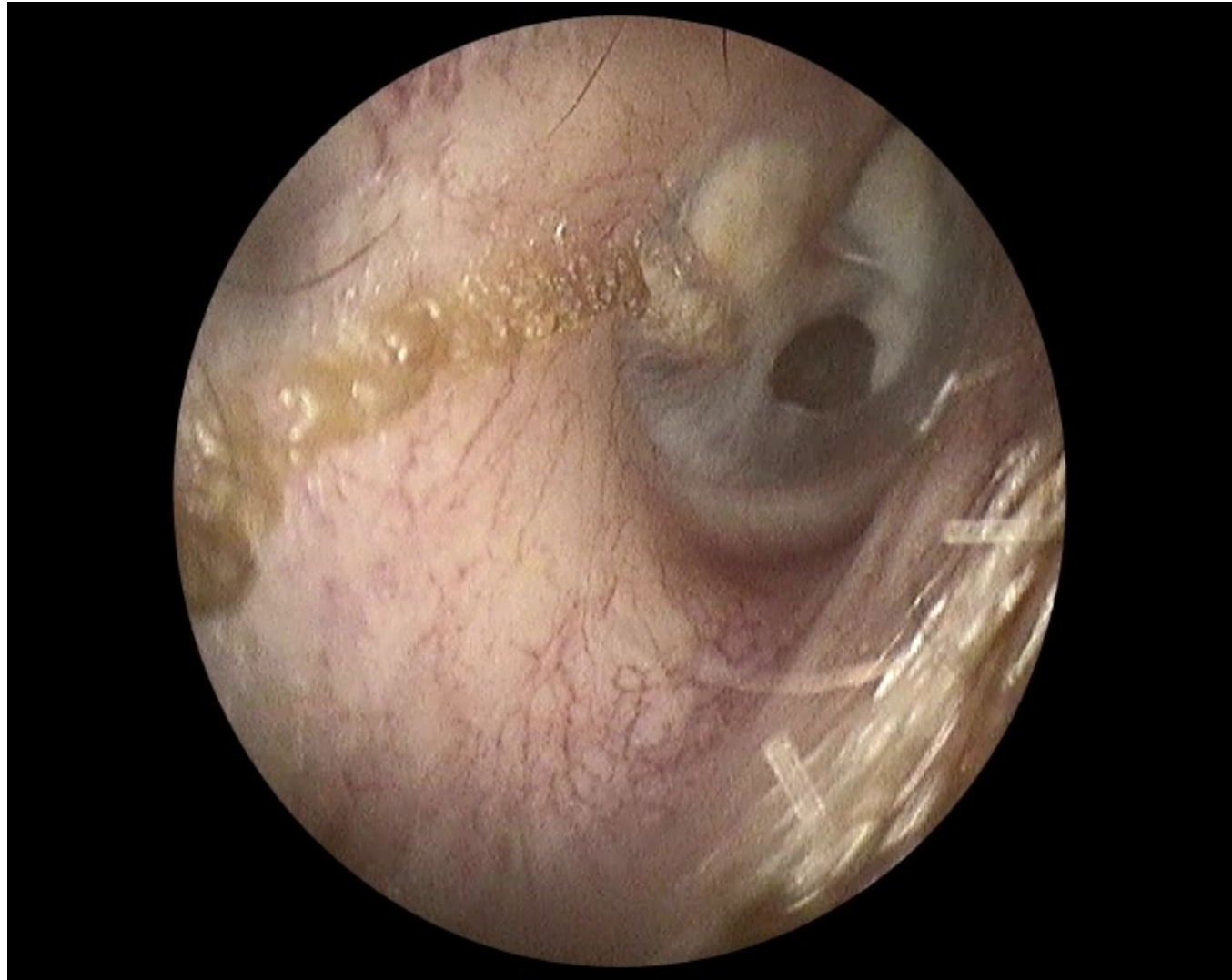Otite
moyenne
chronique

= perforation
chronique



Otite
moyenne
chronique

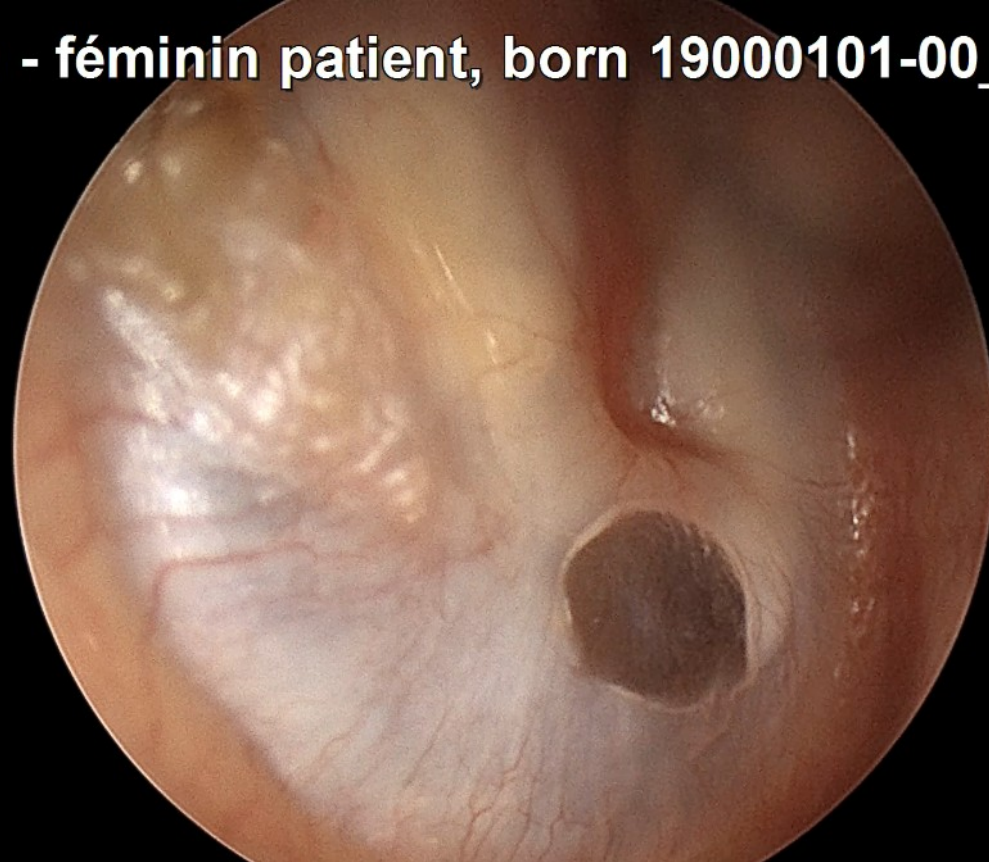
= perforation
chronique



Otite
moyenne
chronique

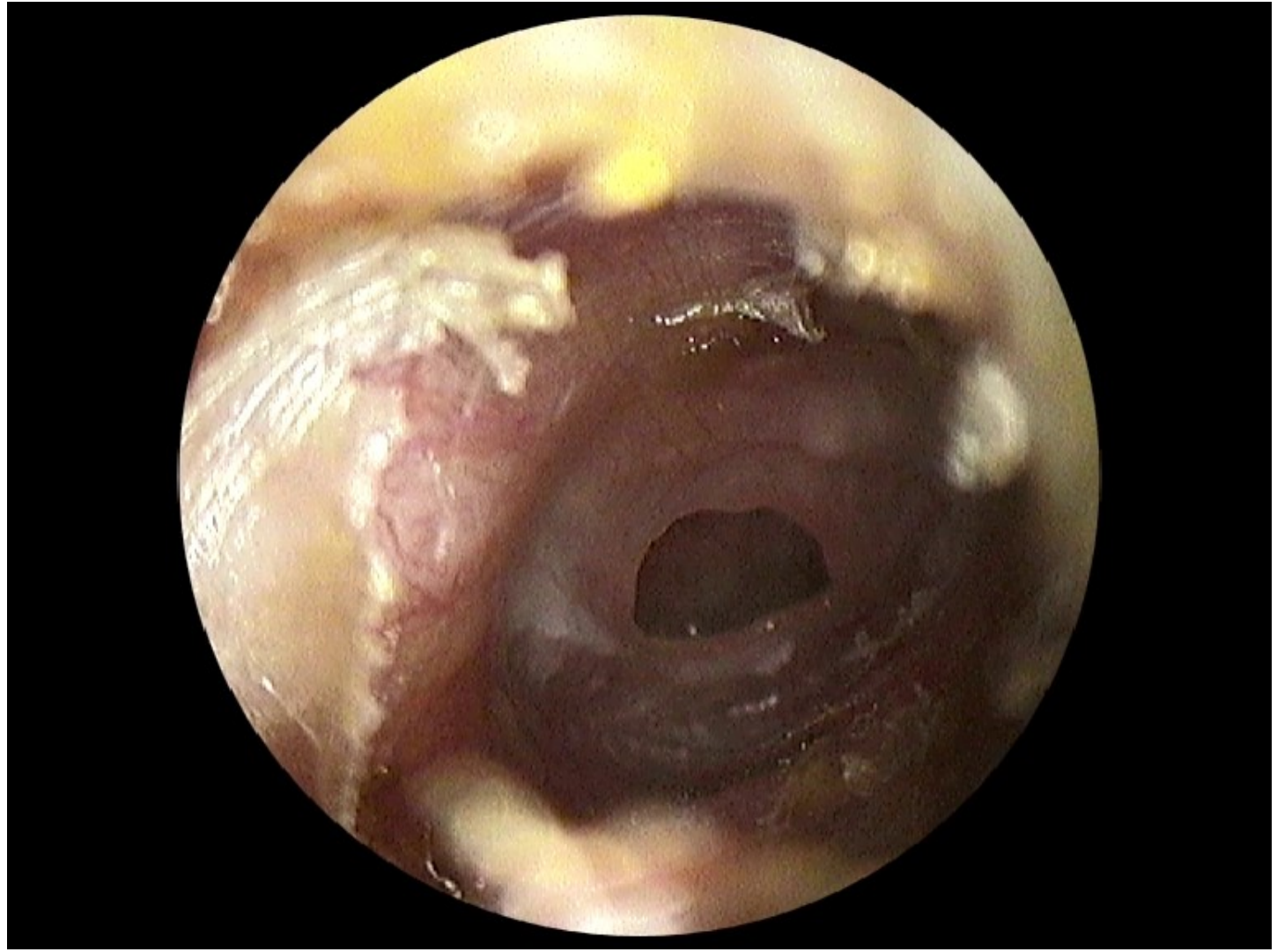
= perforation
chronique

xion xion - féminin patient, born 19000101-00_00_00



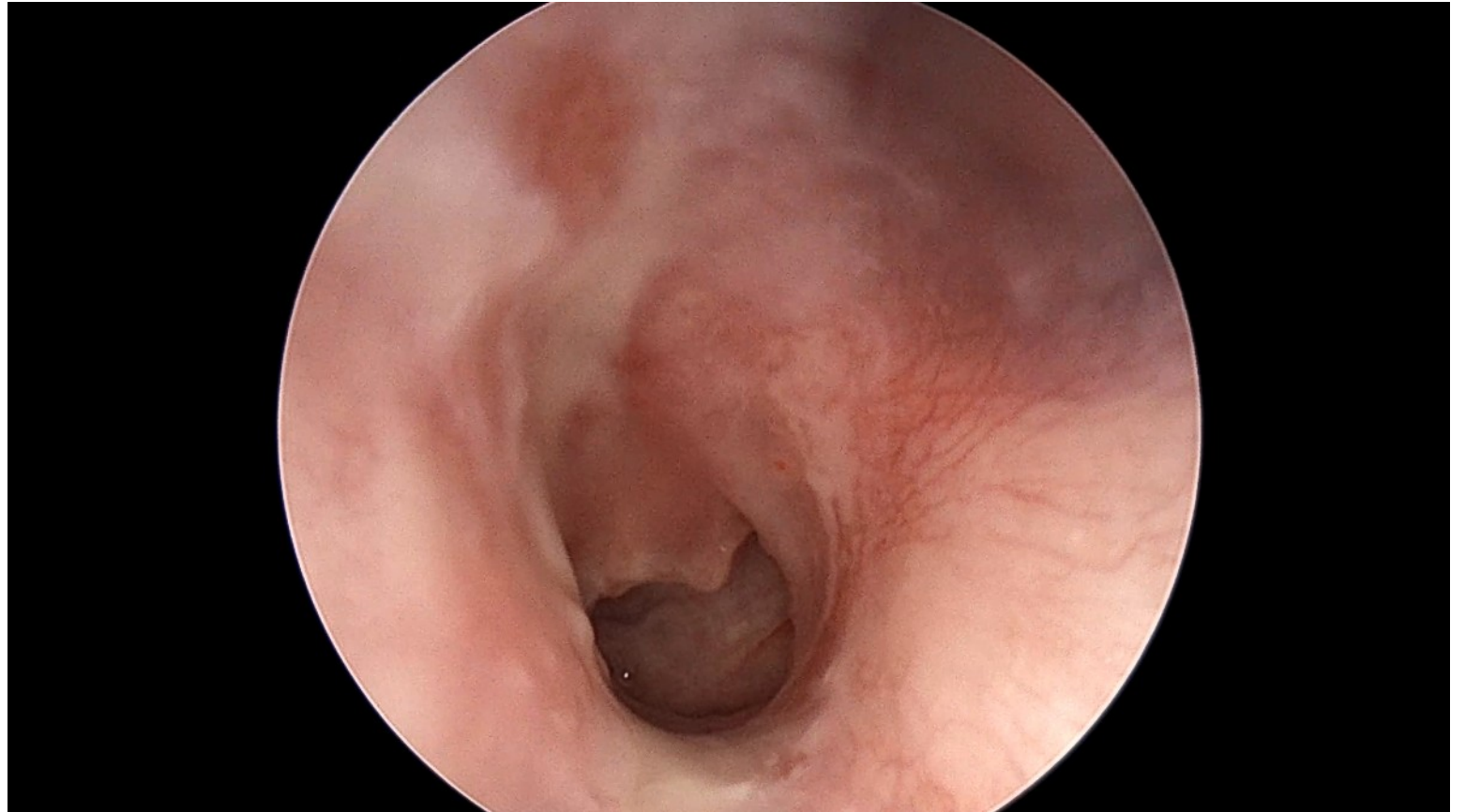
Otite
moyenne
chronique
« réchauffée
»

= perforation
chronique
surinfectée



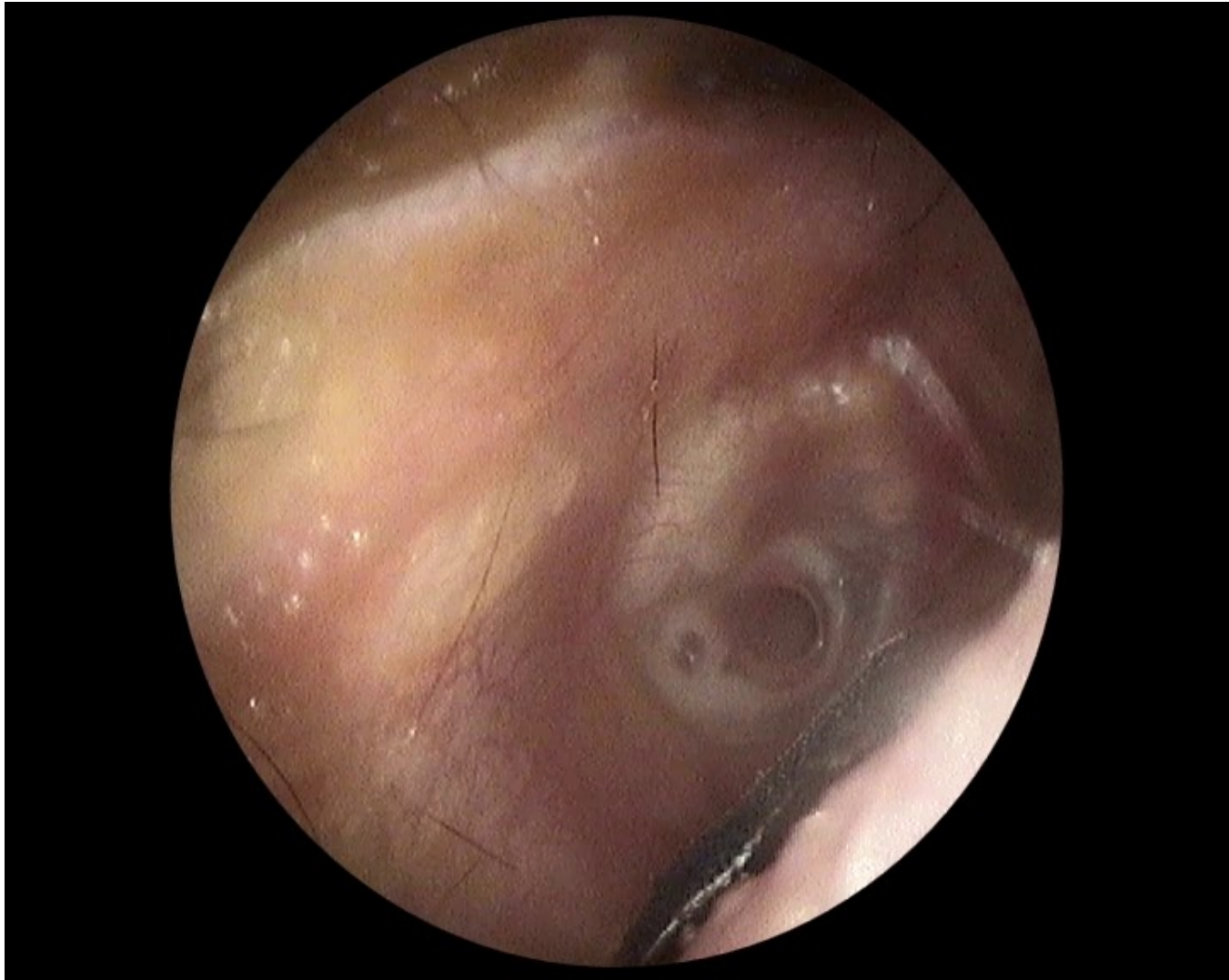Otite
moyenne
chronique
« réchauffée
»

= perforation
chronique
surinfectée

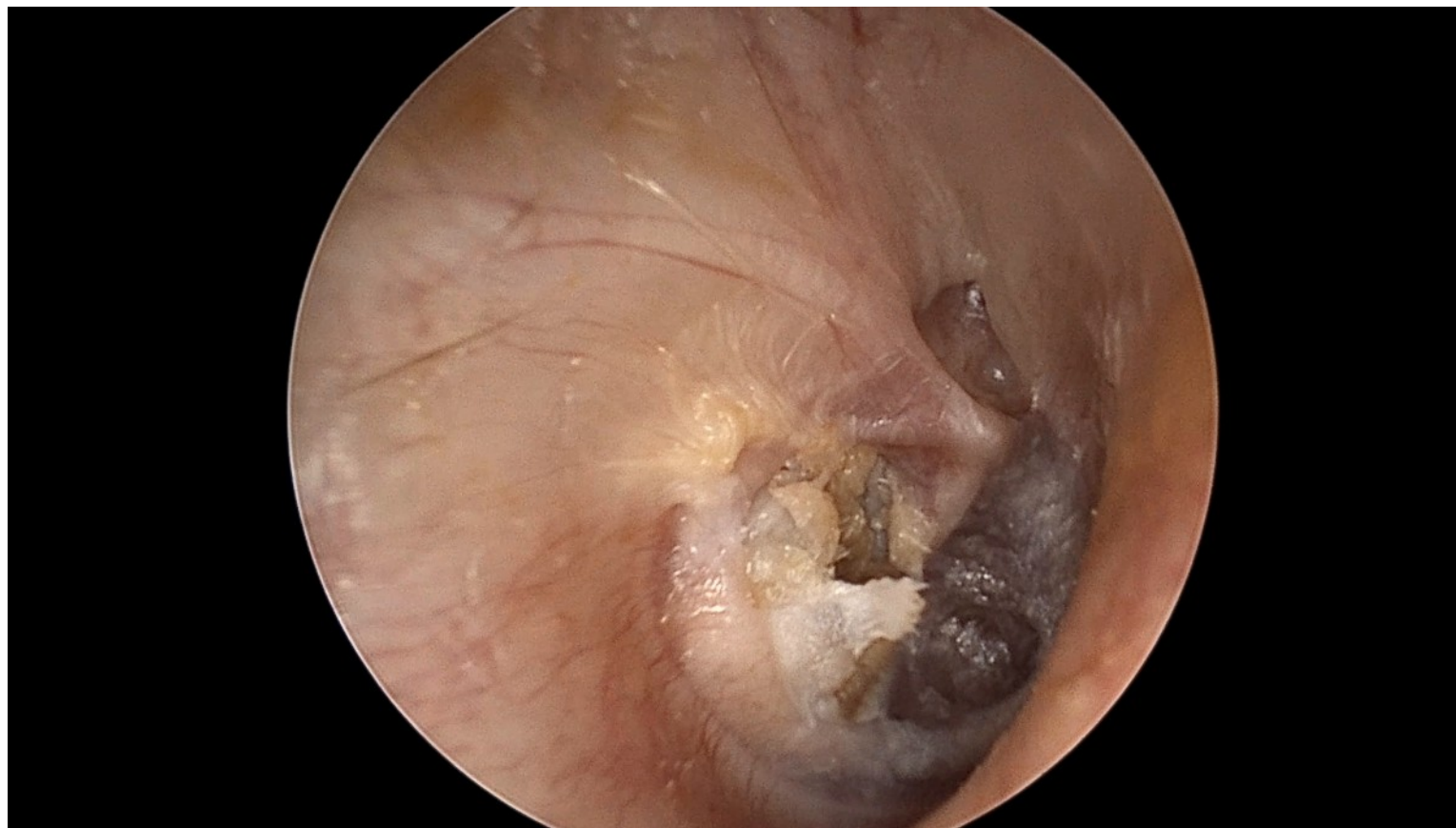


Otite
moyenne
chronique
« réchauffée
»

= perforation
chronique
surinfectée



Otite
moyenne
chronique
avec
choléstéatom
e



Otalgie réflexe

- Otoscopie normale
- Durée des symptômes > 2-3 semaines
- Douleur ou lésion pharyngée
- Dysphonie ou lésion laryngée

Dysfonction de l'ATM

(SADAM,
syndrome
myofacial)

- Otoscopie normale
- Pas de lésion pharyngo-laryngée
- Douleurs récidivantes
- Diagnostic +/- certain si bilatéral
- ...bruxisme
- ...réveil nocturne avec céphalées

- Otoscope vidéo
- Auto-Weber

Merci pour votre
attention

